

Для цитирования: Илларионова, В.К. Ретроспективный анализ распространения типов врожденного стеноза легочной артерии у собак / В.К. Илларионова, А.И. Кадырова // Российский ветеринарный журнал. — 2021. — № 4 — С. 15–20. DOI: 10.32416/2500-4379-2021-4-15-20  
 For citation: Illarionova V.K., Kadyrova A.I., Retrospective review: congenital pulmonary artery stenosis in dogs (prevalence forms), Russian veterinary journal (Rossijskij veterinarnyj zhurnal), 2021, No. 4, pp. 15–20. DOI: 10.32416/2500-4379-2021-4-15-20

УДК 619: 616.13  
 DOI 10.32416/2500-4379-2021-4-15-20  
 RAR

# Ретроспективный анализ распространения типов врожденного стеноза легочной артерии у собак

**В.К. Илларионова**, кандидат биологических наук, руководитель отделения кардиологии ([illarionovapq@gmail.com](mailto:illarionovapq@gmail.com)),  
**А.И. Кадырова**, ветеринарный врач отделения кардиологии ([kadyrovaai@yandex.ru](mailto:kadyrovaai@yandex.ru))

Ветеринарная клиника «Биоконтроль» (115578, Москва, Каширское шоссе, д. 24, стр. 10).

**Цель исследования:** определить инцидентность и клинические характеристики различных типов СЛА у собак.  
**Задачи исследования:** выявить породную предрасположенность к СЛА, изучить клинические, эхокардиографические и электрокардиографические характеристики различных типов СЛА и проанализировать их зависимость от степени тяжести порока.

**Материалы и методы:** ретроспективное исследование за шесть лет (2014–2020 годы). Кардиологическое обследование собак, поступивших на первичный амбулаторный прием врача кардиологического отделения ветеринарной клиники «Биоконтроль», включало в себя физикальное обследование, эхокардиографию с применением УЗ-системы Philips HD15, электрокардиографию.

**Исследуемая группа:** 31 собака с изолированным СЛА (17 самцов и 14 самок). Породы: французский бульдог, английский бульдог, йоркширский терьер, немецкий шпиц, американский питбультерьер, стаффордширский терьер, той-терьер, кане-корсо, уиппет, бивер-йоркширский терьер, чихуахуа, энглебухер, немецкий боксер, восточно-европейская овчарка, американский булли.

**Результаты и обсуждение:** за период с 1 января 2014 года по 31 декабря 2020 года были обследованы 43 собаки с диагнозом СЛА. Из них 31 собака (72 %) с изолированным СЛА и 12 собак (28 %) с комбинацией СЛА с другим ВПС. Наиболее часто встречались сочетания СЛА с САО и ДМЖП (по 25 %). Среди изолированных СЛА наиболее распространенной формой был клапанный стеноз типа А (68 %). По выраженности преобладала тяжелая степень стеноза (58 %). Патологию отмечали чаще у таких пород, как французские бульдоги (22,6 %), английские бульдоги (16,1%) и йоркширские терьеры (9,7 %); у самцов СЛА встречалась чаще (55 %), чем у самок. В группе собак с тяжелой степенью СЛА характерные клинические проявления обнаружили у 61 % животных, из них наиболее часто зарегистрированным симптомом был обморок (28 %). В группе животных с умеренной и легкой степенью СЛА не определили симптомов, связанных с ВПС. По ЭКГ у 100 % собак диагностировали синусовый ритм. Смещение ЭОС вправо выявили у 45 % собак, при этом отметили прямую зависимость между тяжестью стеноза и выраженностью смещения ЭОС сердца вправо. По данным эхокардиографического исследования, у 100% животных с тяжелой и умеренной степенью СЛА и у 14% собак с легкой степенью СЛА диагностирована концентрическая, эксцентрическая или смешанная формы гипертрофии миокарда ПЖ, увеличение полости ПП различной выраженности зарегистрировано у 72% собак с тяжелой степенью СЛА и у 17% с умеренной степенью СЛА. Обнаружили прямую зависимость между тяжестью стеноза, видом гипертрофии ПЖ и размерами полости ПП: чем тяжелее стеноз, тем более выражена смешанная форма гипертрофии; у собак со смешанной гипертрофией ПЖ регистрировали увеличение полости ПП. У всех собак с типом СЛА R2A, независимо от тяжести стеноза, определяли постстенотическую дилатацию ствола и ветвей легочной артерии.

**Выводы:** СЛА наиболее часто встречается у собак породы французский бульдог. Самая распространенная разновидность СЛА — клапанный стеноз типа А в виде изолированного порока. Преобладает тяжелая степень СЛА. Тяжесть порока прямо пропорциональна выраженности гипертрофии миокарда правого желудочка, большому размеру правого предсердия и смещению ЭОС вправо.

**Ключевые слова:** врожденный порок сердца, стеноз легочной артерии, собаки, эхокардиография, электрокардиография, породная предрасположенность.

## Retrospective review: congenital pulmonary artery stenosis in dogs (prevalence forms)

**V.K. Illarionova**, PhD in Biological sciences, Head of the Cardiology department ([illarionovapq@gmail.com](mailto:illarionovapq@gmail.com)),  
**A.I. Kadyrova**, veterinary cardiologist of the Cardiology department ([kadyrovaai@yandex.ru](mailto:kadyrovaai@yandex.ru)).

Veterinary clinic «Biocontrol» (24/10, Kashirskoye sh., Moscow, RF, 115578).

**Objective:** to determine the occurrence and clinical characteristics of different types of PS (pulmonary stenosis) in dogs  
**Research tasks:** to identify the breed predisposition to PS, to study the clinical, echocardiographic and electrocardiographic characteristics of various types of PS and to analyse their dependence on the severity of the heart defect.

**Materials and methods:** a retrospective analysis of Biocontrol veterinary clinic medical records throughout six years (2014–2020). Cardiological examination of dogs presented to the primary ambulatory appointment included physical examination, echocardiography using the Philips HD15 ultrasound system, radiography and electrocardiography.

**Animals:** 31 dogs with isolated pulmonary artery stenosis (17 males and 14 females). Breeds: French Bulldog, English Bulldog, Yorkshire Terrier, German Spitz, American Pit Bull Terrier, Staffordshire Terrier, Toy Terrier, Cane Corso, Whippet, Biewer Yorkshire Terrier, Chihuahua, Entlebucher, German Boxer, East European Shepherd, American Bully.

**Results and discussion:** 43 dogs with a PS were examined from 1 January 2014 to 31 December 2020. Of these, 31 dogs (72 %) with isolated PS and 12 dogs (28 %) with a combination of PS with other congenital heart defects. The most common combinations were PS with aortic stenosis (25 %) and PS with ventricular septal defect (25 %). The most common form of isolated PS was type A valve stenosis (68 %). Severe stenosis prevailed (58 %). The most common breeds were French Bulldogs (22.6 %), English Bulldogs (16.1 %) and Yorkshire Terriers (9.7 %). Males were more prevalent (55 %). 61 % of animals from the group of dogs with severe PS visited clinic because of signalment, and syncope was the most frequently reported symptom (28 %). The symptoms associated with congenital heart defect were not identified in the group of animals with moderate and mild degrees of PS. ECG showed that 100 % of dogs were diagnosed with sinus rhythm. Electrical right axis deviation of the heart was detected in 45 % of dogs. Direct dependency was between the severity of the stenosis and the severity of electrical right axis deviation. According to echocardiographic studies — 100% of animals with severe and moderate stenosis and 14% with mild stenosis were diagnosed with concentric, eccentric or mixed forms of right ventricle myocardial hypertrophy, enlargement of the right atrial. Direct dependency is founded between the severity of stenosis, the type of right ventricle hypertrophy and the size of the right atrium.

The more severe stenosis, the more mixed form of hypertrophy; increase of the right atrium was recorded in dogs with mixed right ventricular hypertrophy. Post-stenotic dilatation of the trunk and branches of the pulmonary artery was determined in all dogs with single right coronary artery type R2A.

**Conclusions:** PS is most commonly found in French Bulldogs. The most common type of PS is type A valvular stenosis in the form of an isolated defect. Severe PS is prevalent. There is direct dependency is between the severity of the defect and the severity of right ventricular myocardial hypertrophy, the large size of the right atrium and electrical right axis deviation of the heart.

**Keywords:** congenital heart defects, pulmonic stenosis, dogs, echocardiography, electrocardiography, breed predisposition.

**Сокращения:** ВПС (CHD) — врожденный порок сердца (congenital heart defect), ГД — градиент давления, ДМЖП — дефект межжелудочковой перегородки, ДТК — дисплазия трикуспидального клапана, ЛА — легочная артерия, ОАП — открытый артериальный проток, ПЖ — правый желудочек, ПП — правое предсердие, САО — стеноз аорты, САС — субаортальный стеноз, СЛА (PS) — стеноз легочной артерии (pulmonary stenosis), ЭКГ — электрокардиограмма, ЭОС — электрическая ось сердца, ЭхоКГ — эхокардиограмма.

## Введение

Стеноз легочной артерии — это врожденный порок сердца, характеризующийся нарушением оттока крови из ПЖ в малый круг кровообращения. СЛА является одним из четырех наиболее распространенных ВПС у собак, среди которых такие патологии, как ОАП, САС и ДМЖП. По данным разных авторов, на долю СЛА приходится от 20 до 35 % всех пороков сердца у собак [1...4, 6, 15]. Выделяют три формы СЛА в зависимости от локализации места сужения: клапанную, подклапанную и надклапанную.

У наиболее часто регистрируемой клапанной формы стеноза выделяют три типа: А, В и промежуточный [1...4, 6]. Самый распространенный тип А характеризуется сращением створок полулунного клапана ЛА в области комиссур при сохранении нормального диаметра фиброзного кольца клапана. Тип В характеризуется гипоплазией фиброзного кольца клапана и ствола ЛА, сращением и различной степени утолщением створок [1, 6]. Промежуточный тип имеет смешанную между типом А и типом В морфологию [6, 9, 10].

Надклапанный стеноз встречается крайне редко. Характеризуется сужением ствола ЛА в результате

аномалии по типу «песочных часов» или в результате его гипоплазии. [9, 16, 18].

Подклапанный стеноз подразделяют на стеноз выносящего тракта ПЖ, двухкамерный ПЖ и стеноз вследствие сдавления ЛА аномально расположенной ветвью единственной коронарной артерии типа R2A. Фиброзно-мышечная гипертрофия инфундибулярного отдела ПЖ — самая распространенная форма подклапанного СЛА, может быть следствием концентрической гипертрофии при клапанном стенозе ЛА [9]. Аномальное отхождение коронарной артерии также подразделяют на разные подвиды в зависимости от количества коронарных артерий и их анатомического пути. Наиболее часто встречающаяся аномалия — аберрантная левая коронарная артерия типа R2A, чаще регистрируется у брахицефалических пород собак и характеризуется наличием единственной коронарной артерии, которая разделяется на две ветви, левая из которых огибает выносящий тракт ПЖ, приводя к его сужению и создавая обструкцию кровотока [9, 13, 14]. Двухкамерный ПЖ характеризуется наличием патологической фиброзно-мышечной перегородки, расположенной в полости ПЖ и разделяющей его на две камеры с разным давлением — проксимальную и дистальную [19, 20].

Тяжесть стеноза определяют косвенно, путем измерения доплеровского пикового трансклапанного градиента давления. Стеноз считают легким при пиковом ГД от 20 до 49 мм рт.ст., умеренным — при ГД от 50 до 80 мм рт.ст. и тяжелым — при пиковом ГД выше 80 мм рт.ст [9, 22].

## Цель исследования

Определить инцидентность и клинические характеристики различных типов СЛА у собак.

## Материалы и методы

Ретроспективное исследование медицинских карт 43 собак с диагнозом СЛА. Исследование проводили на базе кардиологического отделения ветеринарной клиники «Биоконтроль» в период с 1 января 2014 года по 31 декабря 2020 года.

Собраны следующие данные о пациентах: порода, возраст, пол, масса тела, симптомы, результаты осмотра, аускультации, ЭКГ и ЭхоКГ.

Эхокардиографическую диагностику проводили с использованием ультразвукового сканера Philips HD 15 и секторфазированных датчиков с диапазоном частот от 2 МГц до 12 МГц. Собак фиксировали в правом и левом латеральных положениях на специальном ветеринарном эхокардиографическом столе с выемками. Сканирование проводили в одномерном (М-режим), двухмерном (В-режим), доплеровских режимах (цветного, импульсно-волнового и постоянно-волнового). При получении ультразвуковых сечений использовали стандартные доступы:

- правый парастернальный доступ, сечение по длинной оси;
- правый парастернальный доступ, сечение по короткой оси на уровне папиллярных мышц, на уровне клапана аорты, на уровне ЛА;
- левый парастернальный доступ, верхушечное четырехкамерное сечение;
- левый парастернальный доступ, верхушечное четырехкамерное сечение с визуализацией правых камер сердца, сечение с выносящим трактом ПЖ.

Морфология клапана и ствола ЛА, а также степень тяжести стеноза классифицировали согласно опубликованному руководству [9].

Шум стеноза клапана ЛА определяли в точке наилучшей слышимости клапана ЛА. Тяжесть шума определяли по шестибальной шкале [17].

Для исследования электрической активности сердца использовали 12-канальный электрокардиограф ATES EASY ECG или 3-канальный Cardioline. Регистрацию проводили с фиксацией собак в правом боковом положении в 12 отведениях: стандартных двуполусных, усиленных однополусных и грудных однополусных. Прекардиальные электроды располагали согласно системе Уилсона, адаптированной Краусом [23].

## Результаты

За период с 1 января 2014 года по 31 декабря 2020 года были обследованы 43 собаки с диагнозом СЛА. Из них 12 собак (28 %) имели комбинацию СЛА с другим ВПС. Наиболее часто встречающиеся сочетания ВПС приведены в таблице. Пациенты с комбинированными пороками не были включены в исследование.

Изолированный СЛА диагностирован у 31 собаки, из них у 18 (58 %) — тяжелой степени тяжести, 6 (19 %) — умеренной и у 7 (23 %) — легкой степени. Медиана возраста на момент постановки диагноза СЛА тяжелой степени составила 12 мес (диапазон от 2-х мес до 9 лет), умеренной степени — 84 мес

Распределение комбинаций ВПС со СЛА у 12 собак  
Distribution of combination of CHD with PS in 12 dogs

Комбинированные ВПС	Количество собак, n (%)	Породы
СЛА+САО	3 (25)	Американский булли, испанский мастиф, американский питбуль-терьер
СЛА+ ДМЖП	3 (25)	Йоркширский терьер (2), английский коккер-спаниель
СЛА+САС	2 (17)	Мопс, ротвейлер
Тетрада Фалло	2 (17)	Йоркширский терьер, той терьер
СЛА+ ДТК	1 (8)	Американский стаффордширский терьер
СЛА+ОАП	1 (8)	Кавалер кинг-чарльз-спаниель

(диапазон от 2-х мес. до 12 лет) и легкой степени — 60 мес (диапазон от 1 года до 11 лет). У 17 из 31 собаки (55 %) изолированный СЛА диагностирован в возрасте до года (включительно), у 14 (45 %) — после годовалого возраста.

В группе собак с изолированным СЛА было 17 самцов (55 %) и 14 самок (45 %). Среди собак с тяжелой степенью СЛА — 12 самцов (67 %) и 6 самок (33 %), с умеренной степенью — 2 самца (33 %) и 4 самки (67 %), с легкой степенью — 3 самца (43 %) и 4 самки (57 %).

Среднее, минимальное и максимальное значения массы тела собак с изолированным СЛА составили 17,6 кг (2,5...56 кг), с тяжелой степенью СЛА — 22,3 кг (2,5...32 кг), с умеренной степенью СЛА — 16,6 кг (2,5...27,8 кг) и с легкой степенью СЛА — 24,5 (3...56 кг).

Среди собак с изолированным СЛА преобладали такие породы, как французский бульдог (7 собак из 31; 22,6 %), английский бульдог (5 собак из 31; 16,1 %) и йоркширский терьер (3 собаки из 31; 9,7 %) (рис. 1). По 2 собаки (6,5 %) представлены из следующих пород: немецкий шпиц, американский питбультерьер, стаффордширский терьер и той-терьер. И по одной собаке из следующих пород (3,2 %): кане-корсо, уиппет, бивер-йоркширский терьер, чихуахуа, энтлебухер, немецкий боксер, восточно-европейская овчарка, американский булли. У 6 из 7 французских бульдогов диагностирована тяжелая степень СЛА и у одного — легкая степень. У 3 из 5 английских бульдогов определена тяжелая степень СЛА, у одного — умеренная и у одного — легкая степень.

Всем собакам проводили аускультацию сердца. В группе пациентов с тяжелой степенью СЛА от-

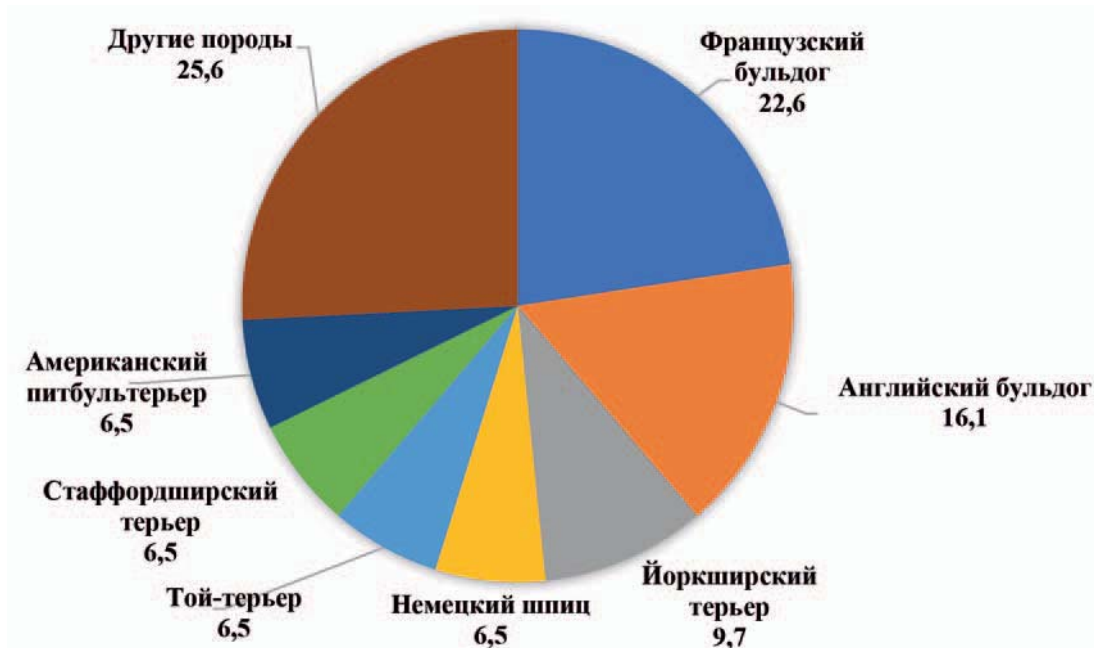


Рис. 1. Распространение изолированного СЛА, %, у собак различных пород  
 Fig. 1. Prevalence of isolated PS, %, in dogs of various breeds

мечен систолический шум в ЛА: у 10 из 18 собак (56 %) — 5/6 громкости, у 4 из 18 собак (22 %) — 4/6 громкости, у 2 собак (11 %) — 3/6 громкости; и у 2 собак (11 %) аускультация была затруднена в связи с дыхательными шумами. Аускультация собак со СЛА умеренной степени: 3 собаки из 6 (50 %) имели систолический шум точке наилучшей слышимости клапана ЛА 4/6 громкости, 1 собака (16,7 %) — 5/6 громкости, 1 собака (16,7 %) — 3/6 громкости и 1 собака (16,7 %) — 2/6 громкости. Среди пациентов с легкой степенью СЛА у 5 из 7 собак (67 %) шум не отмечен, у 1 собаки (14 %) выявлен шум 2/6 громкости в р.о. ЛА и у 1 собаки (14%) — шум 3/6 громкости в р.о. ЛА.

Большинство собак с тяжелой степенью СЛА имели симптомы при первичном обращении (11 из 18 собак; 61 %): у 5 собак из 18 (28 %) были отмечены обмороки, у 2-х собак из 18 (11%) — асцит и непереносимость физической нагрузки, у 2-х собак из 18 (11%) — одышка, у 2-х собак из 18 (11 %) — быстрая утомляемость (у одной из них владельцы также отмечали цианоз слизистых при физической нагрузке); 7 собак из 18 (39 %) с тяжелым СЛА не имели симптомов на момент обращения (рис. 2).

Что касается собак с умеренным СЛА, то 2 из 6 (33,3 %) не имели симптомов, остальные 4 собаки поступили на прием с проявлениями, не связанными с ВПС: хрипы из ВДП; одышка после химиотерапии; кашель, который с купировался при лечении антибиотиками; хилоторакс.

Среди пациентов с легким СЛА: 4 из 7 собак (57,1 %) были бессимптомными, остальные имели симптомы, не связанные с ВПС: слабость тазовых конечностей; обмороки неврологической природы; кашель, одышка и обмороки (у данной собаки диагностировали миксоматозную дегенерацию

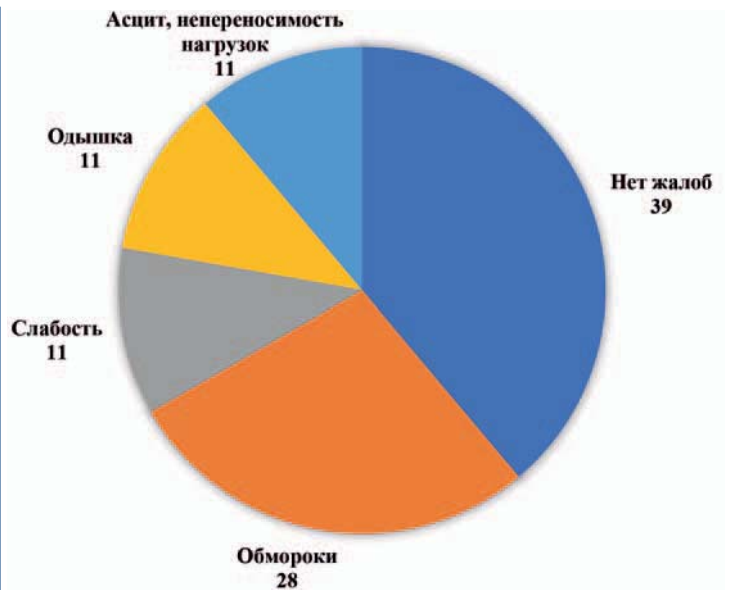


Рис. 2. Частота проявления, %, клинических признаков у собак с тяжелой степенью СЛА  
 Fig. 2. Frequency of manifestation, %, of presenting sign in dogs with severe PS

митрального клапана и кардиогенный отек легких, на фоне назначенной терапии состояние улучшилось, обмороки прекратились).

Эхокардиографию выполнили всем собакам. У 18 из 30 собак (58 %) диагностирована тяжелая степень СЛА (рис. 3), из которых у 11 собак (61 %) — клапанный стеноз тип А, у 4-х собак (22 %) — клапанный стеноз тип В, у 1 собаки (6 %) — комбинированный стеноз (клапанный стеноз с подклапанным компонентом) и у 2-х собак (11 %) выявлена аномалия коронарной артерии типа R2a. Медиана градиента давления на ЛА у группы животных

с тяжелым СЛА составляет 151,3 мм рт.ст. (6,15 м/с). У 6 из 31 собак (19 %) диагностирована умеренная степень СЛА, у всех (100 %) это клапанный стеноз типа А с медианой градиента давления на ЛА 72,3 мм рт.ст. (4,25 м/с). У 7 собак из 31 (23 %) выявлена легкая степень СЛА, из которых у 4 собак (57,1 %) клапанный стеноз типа А и по 1 собаке (14,3 %) из следующих типов: клапанный стеноз типа В, клапанный стеноз с подклапанным компонентом, аномалия коронарной артерии типа R2a. Медиана градиента давления на ЛА у популяции с легкой степенью СЛА составляет 25 мм рт.ст. (2,5 м/с).

У 13 из 18 собак (72 %) с тяжелым СЛА отмечены эхокардиографические признаки экс-концентрической гипертрофии миокарда ПЖ и у 5 собак (28 %) были признаки только концентрической гипертрофии ПЖ. У 5 из 6 собак с умеренным СЛА (83 %) определены эхокардиографические признаки только концентрической гипертрофии ПЖ и у 1 собаки (17 %) признаки экс-концентрической гипертрофии миокарда ПЖ. У 1 из 7 собак с легкой степенью СЛА (14 %) признаки умеренной концентрической гипертрофии миокарда ПЖ (у нее же единственной из группы с легким СЛА был комбинированный стеноз — клапанный с подклапанным компонентом), у остальных 6 собак (86 %) признаки гипертрофии миокарда не зарегистрированы.

Эхокардиографические признаки расширения полости ПП отмечены у 13 из 18 собак с тяжелой степенью СЛА (72 %) — у 11 собак из них также определена экс-концентрическая гипертрофия ПЖ; ПП расширено у 1 собаки из 6 с умеренной степенью СЛА (17 %) — у нее же — экс-концентрическая гипертрофия ПЖ. У собак с легкой степенью СЛА расширение полости ПП не зарегистрировано.

Постстенотическая дилатация ЛА зафиксирована у 14 из 18 собак с тяжелым СЛА (78 %), у 4 из 6 собак с умеренной СЛА (67 %), у 1 из 7 собак с легкой степенью СЛА (14 %) — у нее же, единственной из группы с легкой степенью СЛА, имеются признаки аномалии коронарной артерии R2a.

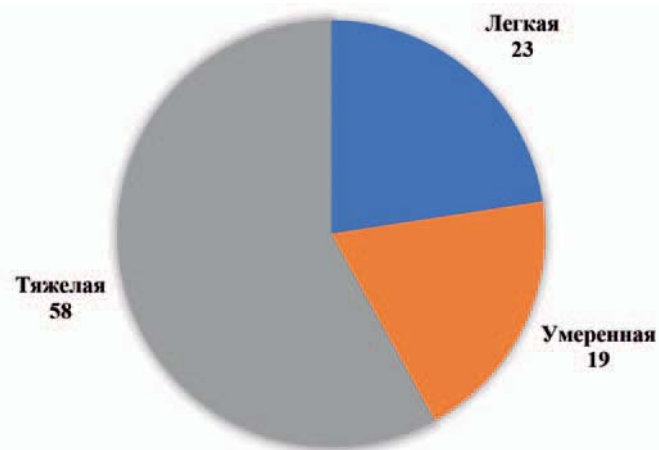


Рис. 3. Частота проявления степеней тяжести СЛА, % у собак с изолированным ВПС

Fig. 3. Frequency of distribution of PS degrees, %, in dogs with isolated CHD

Средняя частота сердечных сокращений при поступлении составила 120 ударов в минуту. Основной ритм у всех собак с СЛА (100 %) синусовый. У 13 из 18 собак (72 %) с тяжелым СЛА и у 1 из 6 собак (17 %) с умеренной степенью СЛА наблюдалось правостороннее смещение ЭОС (у нее же, единственной из группы, зарегистрированы эхокардиографические признаки экс-концентрической гипертрофии миокарда ПЖ). У всех 6 собак (100 %) с легким СЛА регистрировалась нормограмма.

## Обсуждение

Стеноз легочной артерии — это один из наиболее часто регистрируемых ВПС у собак. На данный момент нет полноценных статистических данных распространенности СЛА у собак в России. По результатам ретроспективного исследования за 6 летний период мы выявили, что СЛА чаще встречается в виде изолированного порока (72 %), но также может сочетаться с другими ВПС, преобладают сочетания с ДМЖП и САО.

Клапанный СЛА типа А наиболее распространенный тип стеноза (68 % от общей популяции с изолированным СЛА), что также подтверждается многочисленными зарубежными данными [1...3, 6, 7, 11, 12]. Преобладает тяжелая степень СЛА (58 %); возможно, такие показатели обусловлены тем, что животные с тяжелой степенью чаще направлялись на кардиологическое обследование из-за аускультации сердечных шумов при диспансеризации или плановой вакцинации и чаще других имели жалобы.

55 % собак из всей популяции представлены самцами, такое половое распределение согласуется с результатами зарубежных исследований [1...4, 6, 21]. Однако в ряде исследований указано обратное — преобладают самки [8, 12].

Предрасположенными породами являются французский бульдог — 7 собак (22,6 %), английский бульдог — 5 собак (16,1 %), йоркширский терьер — 3 собаки (9,7 %). По данным, предоставленными зарубежными коллегами, породная предрасположенность сильно варьируется, но в основном брахицефалы, такие как боксер, английский и французский бульдоги, поражаются чаще [1, 2, 4...6, 10, 21].

Медиана возраста постановки диагноза: тяжелая степень СЛА — 12 мес, умеренная — 84 мес и легкая степень — 60 мес. По различным зарубежным исследованиям, средний возраст постановки диагноза варьируется от 7,3 до 21 мес [1, 2, 5, 8, 12, 21].

По данным аускультации сердца можно сделать вывод: чем тяжелее СЛА, тем выраженнее шум в р.о. ЛА. У большинства собак с тяжелым СЛА (56 %) — систолический шум 5/6 громкости в р.о. ЛА, у большинства с умеренным СЛА (50 %) — шум 4/6 громкости и у 67% собак с легким СЛА шумы не аускультировали.

На момент обращения в клинику у 61 % собак с тяжелой степенью СЛА отмечены различные проявления патологии. Основным симптом у данной группы — обмороки (28%). Собаки с умеренной

и легкой степенью были либо бессимптомными, либо имели симптомы, не связанные с ВПС. Также согласно литературным данным, наиболее часто встречающийся симптом у собак с СЛА — обморок, в ряде исследований обмороки и непереносимость физических нагрузок указаны как основные клинические признаки порока [6, 7, 12, 21].

По данным ЭКГ, у 100% собак диагностирован синусовый ритм. У 72 % собак с тяжелым СЛА определили правостороннее смещение ЭОС, что говорит о прямой корреляции между тяжестью стеноза и смещением ЭОС.

Все собаки с умеренным и тяжелым СЛА имели эхокардиографические признаки гипертрофии ПЖ: чем тяжелее стеноз, тем выраженнее эксцентрический компонент гипертрофии. Отмечена корреляция между расширением полости ПП и типом гипертрофии ПЖ: у собак исключительно с концентрической гипертрофией ПЖ полость ПП была в норме, у собак с эксцентрической гипертрофией ПЖ — полость ПП расширена. Также отмечена зависимость между тяжестью стеноза и постстенотической дилатацией ЛА: чем тяжелее стеноз, тем выраженнее постстенотическое расширение. Но у всех собак с R2A независимо от тяжести стеноза определялась постстенотическая дилатация ЛА.

Самая распространенная разновидность СЛА — клапанный стеноз типа А в виде изолированного порока. Тяжесть порока прямо пропорциональна выраженности гипертрофии миокарда ПЖ, большому размеру ПП и смещению ЭОС вправо.

## Выводы

СЛА чаще встречается в виде изолированного порока.

Преобладает тяжелая степень СЛА (58 % от общей популяции).

Самый распространенный тип СЛА — клапанный стеноз типа А.

СЛА наиболее часто встречается у собак породы французский бульдог.

Наиболее частым симптомом являются обмороки.

По данным аускультации сердца выявлена прямая зависимость между тяжестью СЛА и громкостью систолического шума в точке выслушивания клапана ЛА.

Тяжесть порока прямо пропорциональна выраженности гипертрофии миокарда ПЖ, большому размеру ПП и смещению ЭОС вправо.

Признаки постстенотической дилатации также находятся в прямой зависимости от степени тяжести стеноза. Но независимо от степени тяжести стеноза, постстенотическая дилатация регистрировалась у пациентов с аномалией R2a.

## Конфликт интересов

Авторы статьи не имеют финансовых или личных отношений с другими лицами или организациями, которые могли бы повлиять на достоверность или содержание этой работы.

## References

- Chetboul V., Damoiseaux C., Poissonnier C., Lavennes M., Bertrand S., Borenstein N., Behr L., Pouchelon J. L., Gouni V., Desquilbet L., Specific features and survival of French bulldogs with congenital pulmonic stenosis: a prospective cohort study of 66 cases, *Journal of Veterinary Cardiology*, 2018, No. 20, pp. 405-414. doi: 10.1016/j.jvc.2018.09.001.
- Brambilla P.G., Polli M., Pradelli D., Papa M., Rizzi R., Bagardi M., Bussadori C., Epidemiological study of congenital heart diseases in dogs: prevalence, popularity, and volatility throughout twenty years of clinical practice, *PLoS ONE*, 2020, No. 15, e0230160. doi: 10.1371/journal.pone.0230160.
- Tidholm A., Retrospective study of congenital heart defects in 151 dogs, *J Small Anim Pract*, 1997, No. 38, pp. 94-98. doi: 10.1111/j.1748-5827.1997.tb03326.x.
- Oliveira P., Domenech O., Silva J., Vannini S., Bussadori R., Bussadori C., Retrospective Review of Congenital Heart Disease in 976 Dogs, *J Vet Intern Med*, 2011, No. 25, pp. 477-483. doi:10.1111/j.1939-1676.2011.0711.x.
- Bussadori C., DeMadron E., Santilli R.A., Borgarelli M., Balloon valvuloplasty in 30 dogs with pulmonic stenosis: effect of valve morphology and annular size on initial and 1-year outcome, *J Vet Intern Med*, 2001, No. 15(6), pp. 553-558. doi: 10.1892/0891-6640(2001)015<0553:bvidwp>2.3.co;2.
- Locatelli C., Spalla I., Domenech O., Sala E., Brambilla P.G., Bussadori C., Pulmonic stenosis in dogs: survival and risk factors in a retrospective cohort of patients, *J Small Anim Pract*, 2013, No. 54(9), pp. 445-452. doi: 10.1111/jsap.12113.
- Kander M., Paławska U., Staszczuk M., Cepiel A., Paławski R., Mazur G., Noszczyk-Nowak A., Retrospective analysis of co-occurrence of congenital aortic stenosis and pulmonary artery stenosis in dogs, *Pol J Vet Sci*, 2015, No. 18(4), pp. 841-845. doi: 10.1515/pjvs-2015-0109.
- Nishimura S., Visser L.C., Belanger C., Oldach M., Gunther-Harrington C.T., Stern J.A., Echocardiographic evaluation of velocity ratio, velocity time integral ratio, and pulmonary valve area in dogs with pulmonary valve stenosis, *J Vet Intern Med*, 2018, No. 32(5), pp. 1570-1578. doi: 10.1111/jvim.15244.
- Bussadori C., Amberger C., Le Bobiniec G., Lombard C.W., Guidelines for the echocardiographic studies of suspected subaortic and pulmonic stenosis, *J Vet Cardiol*, 2000, No. 2(2), pp. 15-22. doi:10.1016/s1760-2734(06)70007-8.
- Locatelli C., Domenech O., Silva J., Oliveira P., Sala E., Brambilla P.G., Bussadori C., Independent predictors of immediate and long-term results after pulmonary balloon valvuloplasty in dogs, *J Vet Cardiol*, 2011, No. 13(1), pp. 21-30. doi:10.1016/j.jvc.2010.10.003.
- Goya S., Wada T., Shimada K., Uemura A., Tanaka R., Combined cutting balloon and conventional balloon angioplasty in a dog with supravalvular pulmonary stenosis, *J Vet Med Sci*, 2018, No. 80(11), pp. 1754-1757. doi: 10.1292/jvms.18-0060.
- Johnson Stafford M., Martin M., Results of balloon valvuloplasty in 40 dogs with pulmonic stenosis, *J Small Anim Pract*, 2004, No. 45(3), pp. 148-153. doi: 10.1111/j.1748-5827.2004.tb00217.x.
- Scansen B., Coronary Artery Anomalies in Animals, *Veterinary Sciences*, 2017, No. 4(4), pp. 20-38. doi:10.3390/vetsci4020020
- Navalon I., Pradelli D., Bussadori C.M., Transesophageal echocardiography to diagnose anomalous right coronary artery type R2a in dogs, *Journal of Veterinary Cardiology*, 2015, No. 17(4), pp. 262-270. doi:10.1016/j.jvc.2015.08.007.
- Schrope, D.P., Prevalence of congenital heart disease in 76,301 mixed-breed dogs and 57,025 mixed-breed cats, *J Vet Cardiol*, 2015, No. 17(3), pp. 192-202. doi: 10.1016/j.jvc.2015.06.001.
- Treseder J.R., Jung SeungWoo, Balloon dilation of congenital supravalvular pulmonic stenosis in a dog, *J Vet Sci*, 2017, No. 18(1), pp. 111-114. doi: 10.4142/jvs.2017.18.1.111.
- Kvart K., Xeggstrem J., Auskul'taciya serdca i fonokardiografiya u sobak, koshek i loshadej [Auscultation of the heart and phonocardiography in dogs, cats and horses], Moscow, 2016, 128 p. (In russ.)
- Milo S., Fiegel A., Shem-Tov A., Neufeld H.N., and Goor D.A., Hour-glass deformity of the pulmonary valve: a third type of pulmonary valve stenosis, *J Br Heart*, 1988 Aug, No. 60(2), pp. 128-133. doi: 10.1136/hrt.60.2.128
- Fukushima Ryuji, Tanaka Ryou, Suzuki Shuji, Hamabe Rina, Machida Noboru, Nakao Shu, Saida Yuto, Takashima Kazuaki, Matsumoto Hirota, Koyama Hidekazu, Hirose Hisashi, Yamane Yoshihisa, Epidemiological and morphological studies of double-chambered right ventricle in dogs, *J Vet Med Sci*, 2011, No. 73(10), pp. 1287-1293. doi: 10.1292/jvms.10-0485.
- Martin J.M., Orton E.C., Boon J.A., Mama Khurshheed R., Gaynor J.S., Bright J.M., Surgical correction of double-chambered right ventricle in dogs, *J Am Vet Med Assoc*, 2002, Vol. 15, No. 220(6), pp. 770-774, 768. doi: 10.2460/javma.2002.220.770.
- Francis A.J., Johnson M.J.S., Culshaw G.C., Corcoran B.M., Martin M.W.S., French A.T., Outcome in 55 dogs with pulmonic stenosis that did not undergo balloon valvuloplasty or surgery, *J Small Anim Pract*, 2011, No. 52(6), pp. 282-288. doi: 10.1111/j.1748-5827.2011.01059.x.
- Fuentes L.V., Dennis S., Johnson L.R., *Bsava Manual of Canine and Feline, Cardiorespiratory Medicine*, 2nd Ed., 2010, 368 p.
- Kraus M.S., Moise N.S., Rishniw M., Dykes N., Erb H., Morphology of ventricular arrhythmias in the Boxer as measured by 12-lead electrocardiography with pace-mapping comparison, *J Vet Intern Med*, 2002, No.16, pp. 153-158.