

Для цитирования: Артиушина, Ю.Ю. Опыт применения новых технологий оптической когерентной томографии в диагностике заболеваний роговицы у собак и кошек / Ю.Ю. Артиушина, А.В. Деменева, У.Э. Мочалова // Российский ветеринарный журнал. — 2023. — № 4. — С. 8–20. DOI 10.32416/2500-4379-2023-4-8-20  
 UDK 619: 617.7  
 DOI 10.32416/2500-4379-2023-4-8-20  
 For citation: Artiushina J.Yu., Demeneva A.V., Mochalova U.E. New Optical Coherence Tomography technologies in use for corneal diseases diagnosis in dogs and cats, Rossijskij veterinarnyj zhurnal (Russian veterinary journal), 2023, No. 4, pp. 8–20. DOI 10.32416/2500-4379-2023-4-8-20  
 RAR

# Опыт применения новых технологий оптической когерентной томографии в диагностике заболеваний роговицы у собак и кошек

**Ю.Ю. Артиушина**, кандидат ветеринарных наук, ветеринарный врач-офтальмолог ([dobro450@mail.ru](mailto:dobro450@mail.ru));  
**А.В. Деменева**, ветеринарный врач-офтальмолог ([kaper6@bk.ru](mailto:kaper6@bk.ru));  
**У.Э. Мочалова**, ветеринарный врач-офтальмолог ([l-ylia@mail.ru](mailto:l-ylia@mail.ru)).

**Научный консультант: А.Г. Шилкин**, кандидат медицинских наук, врач-офтальмолог, руководитель Центра ветеринарной офтальмологии доктора Шилкина А.Г. ([shilkin555@mai.ru](mailto:shilkin555@mai.ru))

**Центр ветеринарной офтальмологии доктора Шилкина А.Г. (129323, Москва, ул. Снежная, д. 13 корп. 1) ([eyevet.ru](http://eyevet.ru)).**

Приведены результаты клинического исследования по применению оптической когерентной томографии (ОКТ) роговицы у кошек и собак, выполненного авторами статьи в комплексной диагностике кератопатий различного генеза: эндотелиальной дистрофии роговицы, пигментного кератита, хронического кератоконъюнктивита, хронического герпетического кератита, язвенного кератита, травматического повреждения роговицы, секвестра роговицы кошек, хронического кератита, осложняющего течение глаукомы. Даны характеристики ОКТ сканов роговицы кошек и собак, не имеющих патологий роговицы. Представлены ОКТ сканы различных патологий роговицы у собак и кошек с описанием выявленных патологических изменений. Большой клинический интерес представляют данные, полученные при ОКТ роговиц животных, перенесших операции кератопластики с применением различных форм трансплантатов. На основании полученных результатов можно утверждать, что ОКТ роговицы у собак и кошек — высокоинформативный и перспективный метод дополнительной диагностики тяжелых кератопатий, особенно в случаях слабой эффективности традиционных схем медикаментозной терапии, а также перед выполнением кератопластики и в ее постоперационном периоде.

**Ключевые слова:** оптическая когерентная томография (ОКТ), роговица, диагностика, эндотелиальная дистрофия роговицы, сухой кератоконъюнктивит, язвенный кератит, ранение роговицы, секвестр роговицы кошек, трансплантация роговицы, кошка, собака.

## New Optical Coherence Tomography technologies in use for corneal diseases diagnosis in dogs and cats

**J. Yu. Artiushina**, PhD in Veterinary Sc., veterinary ophthalmologist ([dobro450@mail.ru](mailto:dobro450@mail.ru))

**A. V. Demeneva**, veterinary ophthalmologist ([kaper6@bk.ru](mailto:kaper6@bk.ru))

**U. E. Mochalova**, veterinary ophthalmologist ([l-ylia@mail.ru](mailto:l-ylia@mail.ru))

**Scientific consultant: A. G. Shilkin**, PhD in Medicine Sc., ophthalmologist, Head of Ophthalmology veterinary center of DVM Shilkin A. G. ([shilkin555@mai.ru](mailto:shilkin555@mai.ru))

**Ophthalmology veterinary center of DVM Shilkin A. G. (13/1, Snezhnaya str., Moscow, 129323).**

In the article we present the results of the clinical study of cornea optical coherence tomography (OCT) in cats and dogs, performed by the authors during complex diagnostics of various keratopathies, such as: endothelial corneal dystrophy, pigmentary keratitis, chronic keratoconjunctivitis, chronic herpetic keratitis, ulcerative keratitis, corneal injuries, cats' corneal sequestration, chronic keratitis complications of glaucoma. Normal cornea OCT scans characteristics for cats and dogs are given. OCT scans of various corneal pathologies in cats and dogs are presented and the identified pathological changes are described. Corneal OCT scan results of animals after keratoplasty operations with the use of various grafts forms have a great clinical interest. The results of the current clinical study suggest that corneal OCT in cats and dogs is highly informative and promising method of additional diagnosis of severe keratopathies, especially in cases of weak effectiveness of traditional drug therapy regimens, as well as before performing keratoplasty and in its postoperative period.

**Keywords:** optical coherence tomography (OCT), cornea, diagnostics, corneal endothelial dystrophy, keratoconjunctivitis sicca, ulcerative keratitis, corneal laceration, feline corneal sequestrum, corneal transplantation, cat, dog.

**Сокращения:** ВГД — внутриглазное давление, ОКТ (ОСТ) — оптическая когерентная томография (optical coherence tomography), УЗИ — ультразвуковое исследование

### Введение

Современная ветеринарная медицина широко использует методы диагностики, применяемые

в медицине человека: УЗИ, магнитно-резонансную томографию, компьютерную томографию. Ветеринарный центр, специализирующийся на лечении заболеваний органа зрения у животных оснащен оборудованием, подобно профильному медицинскому офтальмологическому центру. Для диагностики заболеваний органа зрения у животных ветеринарные врачи-офтальмологи используют налобные микроскопы, ручные щелевые лампы, прямые, не прямые и панорамные офтальмоскопы, портативные тонометры измерения ВГД, фундускамеры, электроретинограф. Введение в клиническую практику ветеринарного офтальмолога передовых медицинских технологий и диагностических методов позволяет получить высоко информативные данные о наблюдаемых патологических процессах органа зрения у животных.

В медицинской офтальмологии в последнее десятилетие активно применяют ОКТ — современный неинвазивный метод аппаратного высокоточного исследования, дающий детальное изображение структуры тканей органа зрения в поперечном срезе с высоким уровнем разрешения, что обеспечивает получение прижизненной морфологической информации на микроскопическом уровне о ткани роговицы, структурах переднего сегмента глаза, сетчатке и зрительном нерве [1, 2]. Посредством ОКТ выявляют патологические изменения ткани, определяя ее толщину, морфологические особенности и отражающие свойства (рефлективность). Таким образом, становится возможно исследовать ткань на гистологическом уровне: дать морфологическую оценку ее формы, структуры, размеров, пространственной организации в целом.

В основе метода ОКТ лежит физический принцип низкокогерентной интерферометрии — измерение времени задержки специального светового луча, отраженного от исследуемой ткани. Источником излучения служит широкополосный суперлюминисцентный светодиод или лазерный источник излучения. В ходе исследования световой импульс направляется на специальное полупрозрачное зеркало в приборе, которое разделяет его на два луча — измеряющий и контрольный. Измеряющий луч направляется на исследуемый объект, и в зависимости от свойств ткани частично поглощается, рассеивается и отражается от него. Отраженный луч возвращается на детектор прибора с различным временным интервалом. Второй луч, контрольный, отражается от специального зеркального устройства и также возвращается на детектор. Отраженный луч сравнивается с контрольным, характеристики которого известны. Прибор суммирует отраженные сигналы, полученная информация обрабатывается путем компьютерного анализа в изображение томограммы сечения глаза в аксиальной плоскости, формируется скан исследуемой области — «А-скан». Если последовательно выполнить измерения по трем осям, то комплексом сканов будет сформирована объемная (трехмерная) томограмма [2, 6].

Основные преимущества метода оптической когерентной томографии:

- можно исследовать тончайшие структуры органа зрения на микронном уровне, что обеспечивает высокую точность результата;
- позволяет объективно оценить степень патологических изменений в тканях, точно устанавливать локализацию патологических очагов, их количество, размеры и другие характеристики;
- световое сканирование выполняется в разных направлениях, что позволяет получать трехмерное изображение исследуемых элементов и фиксировать их серией снимков;
- метод исследования неинвазивный, бесконтактный, не требует специальной подготовки пациента к исследованию;
- нет ограничений по количеству исследований: можно многократно повторять исследования и сохранять результаты в компьютерной базе данных, что позволяет наблюдать динамику заболевания и контролировать результаты лечения [1, 2, 5, 6].

В клинической практике ОКТ широко используют для визуализации структур глаза в диагностическом поиске патологий:

- при обследовании пациентов с дистрофическими и воспалительными заболеваниями роговицы, чтобы оценить глубину и распространенность поражений;
- у пациентов с офтальмогипертензией и при подозрении на глаукому — для уточнения диагноза;
- в комплексной диагностике причин снижения зрительных функций и патологий сетчатки с целью уточнить диагноз и выбрать тактику лечения.

В медицине человека, наряду с биомикроскопией, конфокальной микроскопией и кератотопографией, ОКТ активно применяют в диагностике заболеваний роговицы как наиболее точный метод, позволяющий определить ее патологические изменения без непосредственного контакта, что особенно актуально при ее повреждениях [3, 7]. При исследовании патологических состояний роговицы самое необходимое — дать точную характеристику структурным изменениям и зафиксировать их количественные характеристики. В дальнейшем, выполнив повторное исследование, можно объективно оценивать динамику отклонений на фоне применяемой терапии [7].

Потенциальные возможности применения ОКТ диагностики органа зрения у мелких домашних животных рассмотрены в значительном числе иностранных публикаций. Однако результаты применения ОКТ в диагностике патологий роговицы и переднего сегмента глаза у кошек и собак представлены единичными зарубежными публикациями [4].

Публикации о проводимом ретроспективном ОКТ исследовании патологий роговицы глаза у кошек и собак и его результатах в отечественных литературных источниках отсутствуют. Таким образом, результаты исследования, проведенного авторами статьи на базе «Центра ветеринарной офтальмологии доктора Шилкина А.Г.» (г. Москва),

в российских литературных источниках публикуются впервые.

## Цель исследования

Изучить возможность применения новой технологии ОКТ в комплексном офтальмологическом обследовании у собак и кошек. Дать характеристику выявленным патологическим структурным изменениям ткани роговицы у кошек и собак при некоторых, наиболее распространенных, заболеваниях роговицы.

## Материалы и методы

Представленные в публикации данные являются результатом исследований, проведенных нами на базе «Центра ветеринарной офтальмологии доктора Шилкина А.Г.» (г. Москва) в 2023 г.

Оптическая когерентная томография роговицы была выполнена у **112** животных: **68** собак и **44** кошки. В сумме было обследовано **224** глаза, как у животных без патологий органа зрения, так и у имеющих различные заболевания роговицы: дистрофию и дегенерацию роговицы, эндотелиальную дистрофию роговицы, сухой кератоконъюнктивит, хронический поверхностный сосудистый кератит, пигментозный кератит, эрозии роговицы, язвенный стромальный кератит, секвестрацию роговицы кошек, в послеоперационном периоде выполненной кератопластики, на фоне хронической глаукомы.

Перед выполнением ОКТ все животным проводили комплексное офтальмологическое обследование. При офтальмологическом осмотре с помощью бинокулярного налобного осветителя оценивали положение глазных яблок в орбите, положение и

целостность век, наличие патологических выделений в конъюнктивальных мешках. При выявлении клинических признаков снижения слезопродукции выполняли тест Ширмера. Затем портативной щелевой лампой («Shin Nippon», Япония; «KOWA SL17», Япония) выполняли биомикроскопию в затемненном помещении, осматривали видимую часть склеры, покрывающую ее конъюнктиву, роговицу; оценивали состояние передней камеры глаза, радужной оболочки, хрусталика. ВГД измеряли рикошетным методом с помощью электронного ветеринарного тонометра («Tonovet», Icare). Витальный тест с флуоресцеином применяли в виде инстилляций в конъюнктивальный мешок 1%-го раствора натриевой соли флуоресцеина, после чего смывали излишки красителя 1...5 мл физиологического раствора и исследовали поверхность роговицы в кобальтовом фильтре щелевой лампы. Состояние сетчатки, диска зрительного нерва и сосудов оценивали посредством прямой и непрямой офтальмоскопии. УЗИ глаза выполняли с использованием офтальмологического высокочастотного датчика (Accutome, USA) выполняли после ОКТ и при наличии показаний.

При процедуре ОКТ, которую проводили после завершения комплексного офтальмологического обследования, не применяли седацию (у животных спокойного поведения). Дополнительной подготовки животного в большинстве случаев не требовалось. Однако при наличии у животного травмы органа зрения, ввиду сильной болезненности, блефароспазма и светобоязни ОКТ выполняли с применением топической анестезии глаз раствором проксиметакаина гидрохлорида 0,5 % или раствором оксибупрокаина гидрохлорида 0,4 %.

При выполнении ОКТ нами использовались сертифицированные медицинские приборы: «Huvitz HOCT-1/1F» (рис.1.1), «Optovue iVue 80» (рис. 1.2) и «SOCT Copernicus Revo (60)».

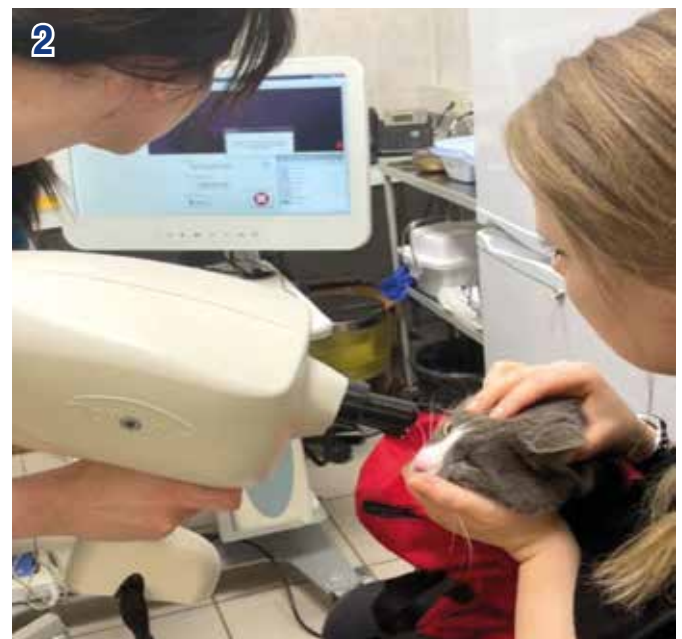
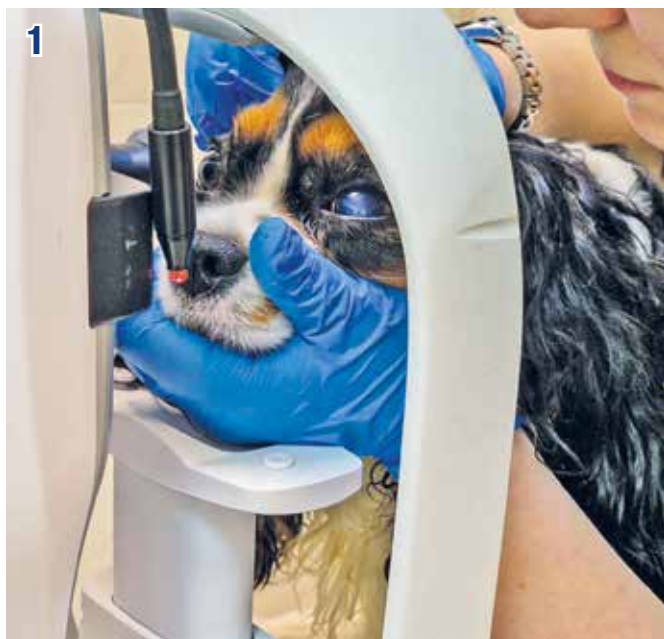
Рис. 1. Проведение ОКТ глаз у пациентов: 1 — аппаратом «Huvitz HOCT-1/1F» у собаки, 2 — аппаратом «Optovue iVue 80» у кошки  
OCT dog eyes examination by using «Huvitz HOCT-1/1F» - 1; OCT cat eyes examination by using «Optovue iVue 80» - 2

У собак и кошек роговица без патологических изменений визуализировалась на ОКТ в виде композита, имеющего три слоя различной отражательной способности и толщины (рис. 2).

Эпителиальный слой на ОКТ сканах визуализировался однородным, с относительно низкой отражательной способностью по сравнению с пре-роговичной слезной пленкой и передней стромой. Стромальный слой визуализировался неоднородным, значительной толщины, с промежуточной отражательной способностью. В самом глубоком слое ОКТ скана роговицы десцеметова мембрана и эндотелий визуально были объединены в тонкую плотную гиперрефлективную линию.

Результаты проведенных нами исследований у животных, не имеющих патологических изменений роговицы:

- средняя толщина роговицы у собак составляла 640 мкм (интервал значений 570...750 мкм);
- средняя толщина роговицы у кошек составляла 630 мкм (интервал значений 560...700 мкм). Гетерогенно организованные слои передней стромы роговицы кошек по архитектонике были визуально отличимы от задней стромы, где наблюдалась однородная организация коллагеновых волокон;
- средняя толщина эпителиального слоя роговицы собак составляла 68 мкм (интервал значений 53...89 мкм);

- средняя толщина эпителиального слоя роговицы кошек составляла 60 мкм (интервал значений 57...69 мкм).

## Результаты исследования

По результатам исследований, проведенных авторами статьи, при наличии **дистрофических процессов в роговице**, ОКТ диагностика позволяла четко визуализировать локус и слои ткани роговицы, претерпевшие патологические изменения. На представленных фото и ОКТ сканах роговицы собаки (рис. 3) отложения кристаллов липидов локализовались больше в нижних рядах клеток эпителиального слоя роговицы, что сформировало специфический оптический дефект роговицы у пациента. Область отложения кристаллов липидов идентифицировалась по наличию локально повышенной отражательной способности (в данном случае — в поверхностной строме), также была примечательна неоднородность толщины эпителия.

В случае наблюдаемых клинических проявлений **эндотелиальной дистрофии роговицы** у собак (рис. 4.1), на ОКТ сканах визуализировалось сильное утолщение стромы на фоне ее выраженного отека. Структура роговицы не была нарушена, однако расстояние между коллагеновыми пластинами было

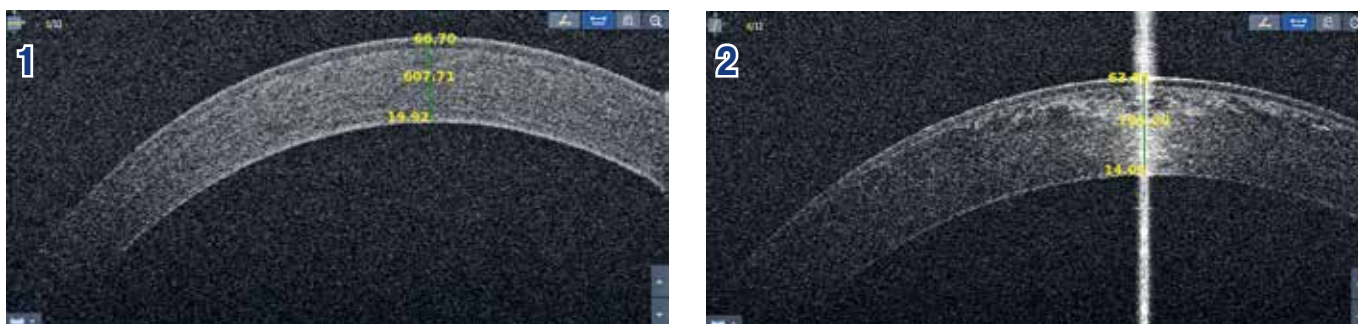


Рис. 2. ОКТ сканы роговицы без патологических отклонений (норма): 1 — собаки, 2 — кошки  
Cornea OCT scans without pathological abnormalities (norm): 1 — in a dog, 2 — in a cat

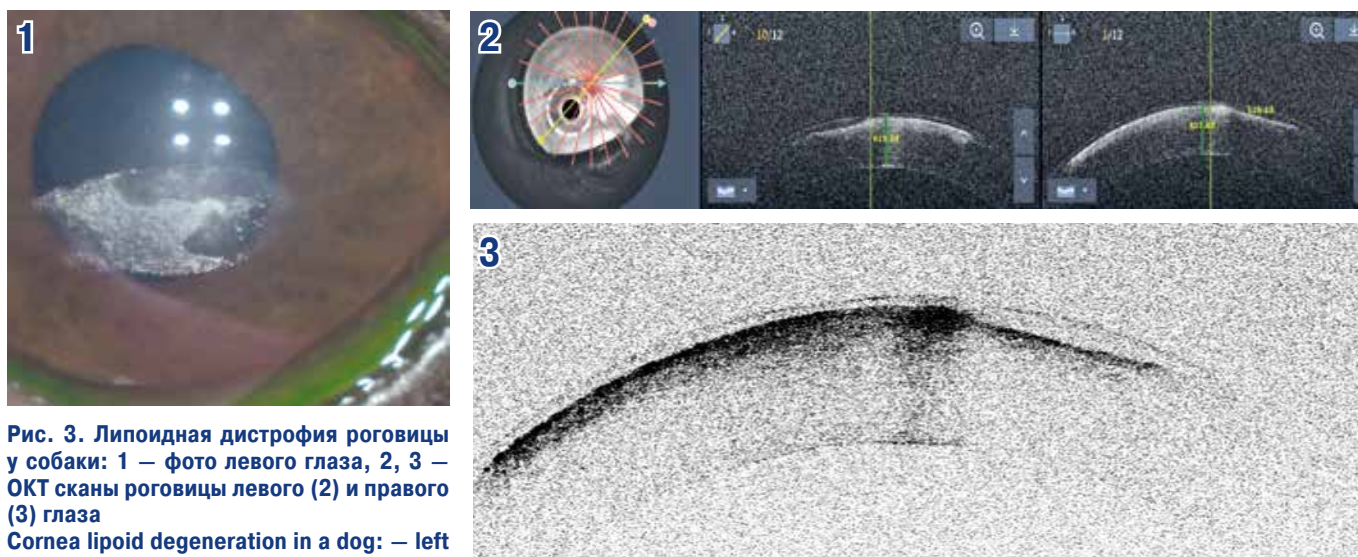
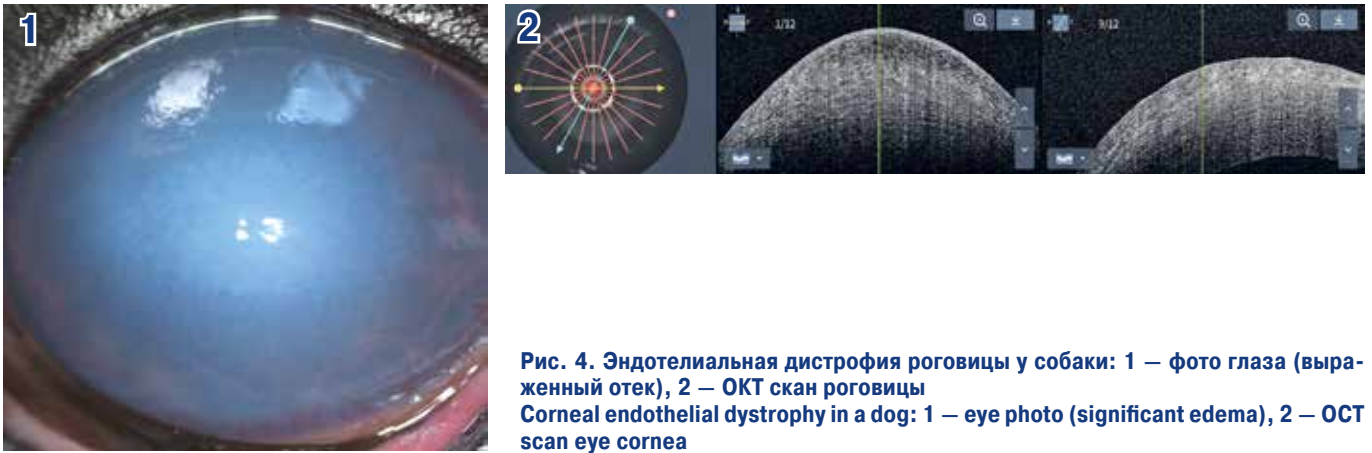

Рис. 3. Липоидная дистрофия роговицы у собаки: 1 — фото левого глаза, 2, 3 — ОКТ сканы роговицы левого (2) и правого (3) глаза  
Cornea lipid degeneration in a dog: — left eye photo, 2, 3 — cornea OCT scans of the left (2) and right (3) eye



**Рис. 4. Эндотелиальная дистрофия роговицы у собаки: 1 — фото глаза (выраженный отек), 2 — ОКТ скан роговицы**  
**Corneal endothelial dystrophy in a dog: 1 — eye photo (significant edema), 2 — OCT scan eye cornea**



**Рис. 5. Тяжелое течение эндотелиальной дистрофии роговицы у собаки: 1 — фото глаза, 2 — ОКТ скан роговицы**  
**Severe corneal endothelial dystrophy in a dog: 1 — eye photo, 2 — cornea OCT scan**

увеличенным. Коллагеновые волокна были разделены гипорефлективным материалом (рис. 4.2)

В случае тяжелого клинического течения эндотелиальной дистрофии, наблюдаемого нами у двух собак, на ОКТ регистрировался выраженный отек роговицы (рис. 5.1). Провести измерения толщины патологически измененной роговицы путем ОКТ сканирования у данных пациентов не представлялось технически возможным (рис. 5.2)

ОКТ роговицы у собак с клиническим течением **пигментозного кератита** (рис. 6), выявляло повышение отражательной способности поверхностного эпителия в зонах поражения. Визуализация стромы роговицы данных областей была ослаблена. В зонах фиброза отмечена повышенная плотность стромы и неоднородность ее структуры.

При ОКТ исследовании роговицы собак с **диагнозом сухой кератоконъюнктивит** наблюдали изменения, характеризующие стадийность заболевания, коррелирующие с выраженностью его клинических проявлений: средней, тяжелой и особо тяжелой степени.

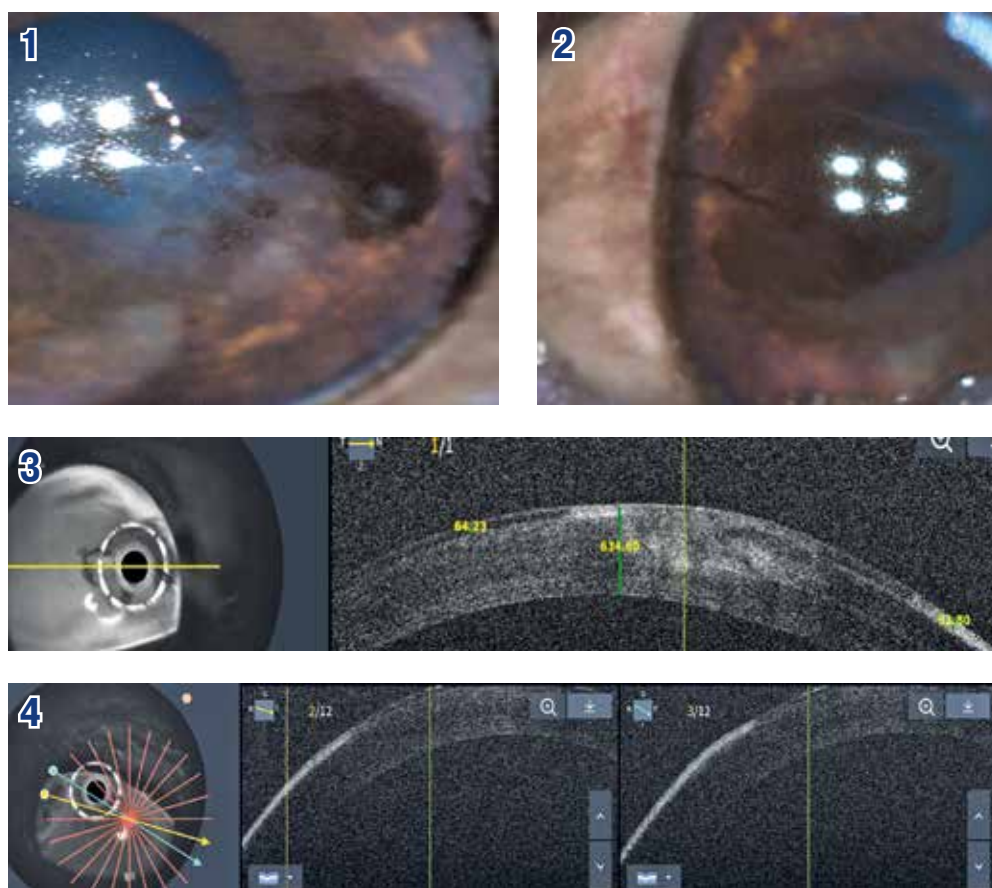
При сухом кератоконъюнктивите средней степени выраженности клинических проявлений (рис. 7.1), осложненного локальным меланозом и умеренной васкуляризацией, на полученных ОКТ сканах роговицы отмечена неоднородность толщины поверхностного эпителия. Присутствие меланоцитов определялось в виде повышенной отражательной способности участков передней части стромы (субэпителиально). Также обнаружено повышение плот-

ности передней части стромы, выявлены единичные сосуды, расположенные поверхностно (рис. 7.2...7.4).

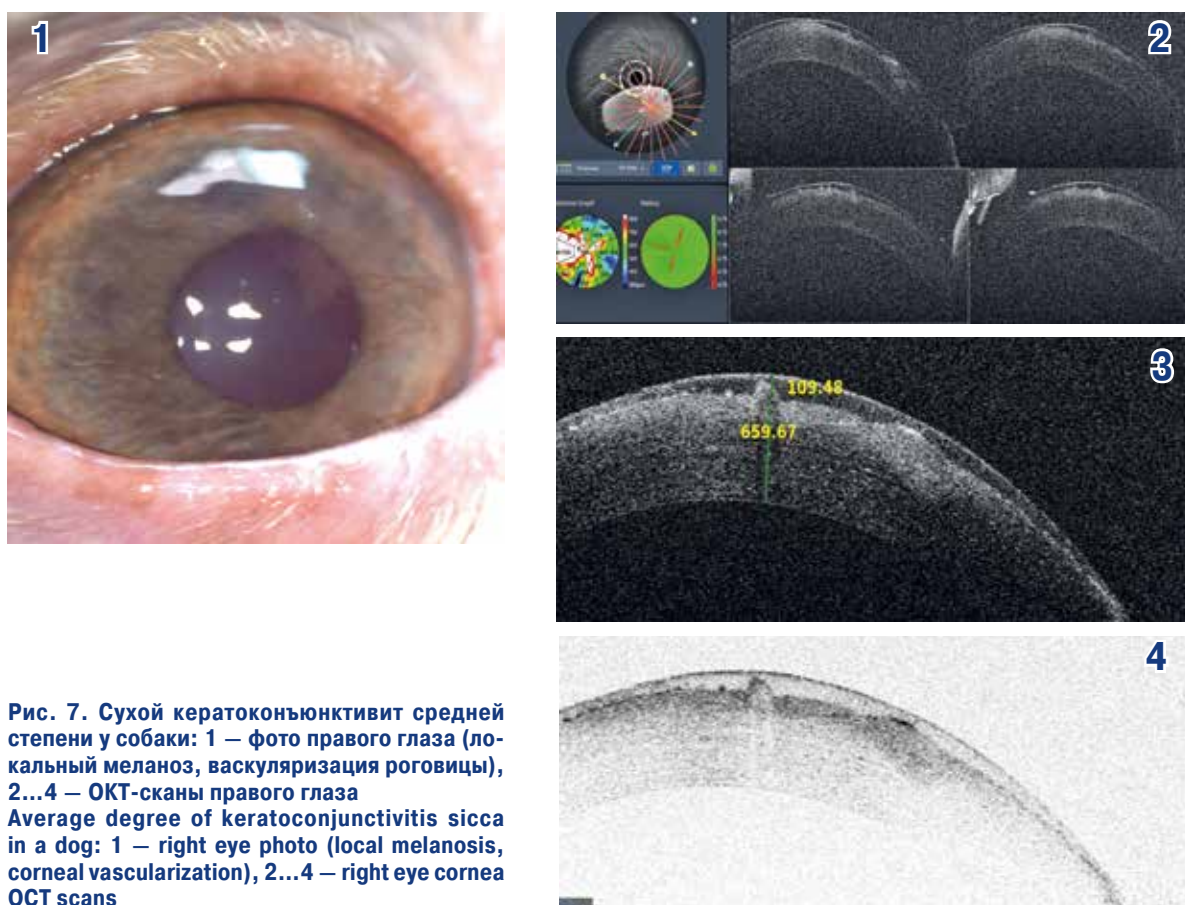
При тяжелой степени выраженности клинических проявлений сухого кератоконъюнктивита (рис. 8.1) отмечены значительная гиперрефлективность и неровность поверхностного эпителия роговицы. Неровность поверхности являлась результатом ксеротических изменений. В передней части стромы роговицы выявлялись единичные сосуды. Плотность ее тоже была значительно усилена (рис. 8.2...8.4).

При наличии особо тяжелой степени выраженности клинических проявлений сухого кератоконъюнктивита у собак, сопровождаемой ксерозом и тотальным меланозом роговицы (рис. 9.1), обуславливающим ее полную непрозрачность и невозможность выполнения биомикроскопии, с помощью ОКТ визуализировали и исследовали все слои роговицы пациента. На ОКТ сканах роговицы определялась гиперплазия поверхностного эпителия и отсутствие прекорнеальной слезной пленки. Выраженная гиперрефлективность передней части стромы роговицы была обусловлена ее меланозом и структурными изменениями, характерными для процессов фиброза (рис 9.2, 9.3).

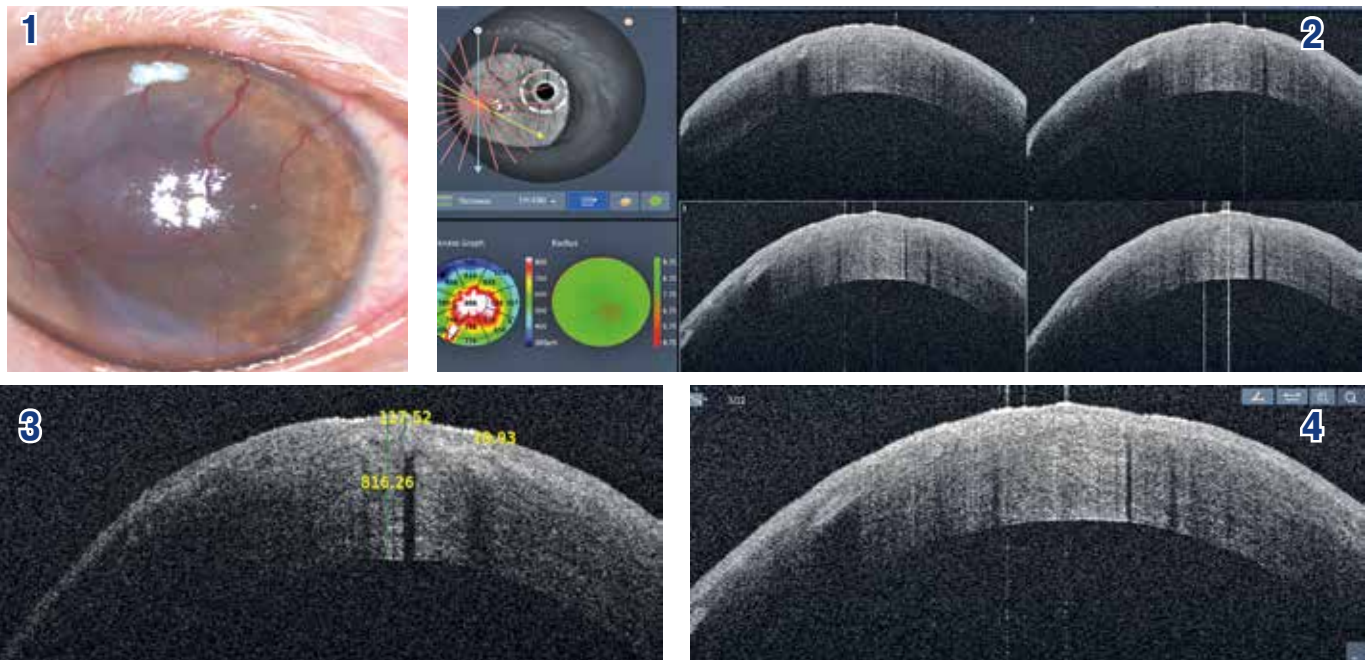
Примечательны изменения, выявленные в ходе ОКТ роговицы кота с клиническим диагнозом — **двусторонний хронический герпетический кератит** (рис. 10.1). На полученных ОКТ сканах левого глаза пациента (рис. 10.2, 10.3) определялось утолщение роговицы, изменение структуры ее стромы. В разных



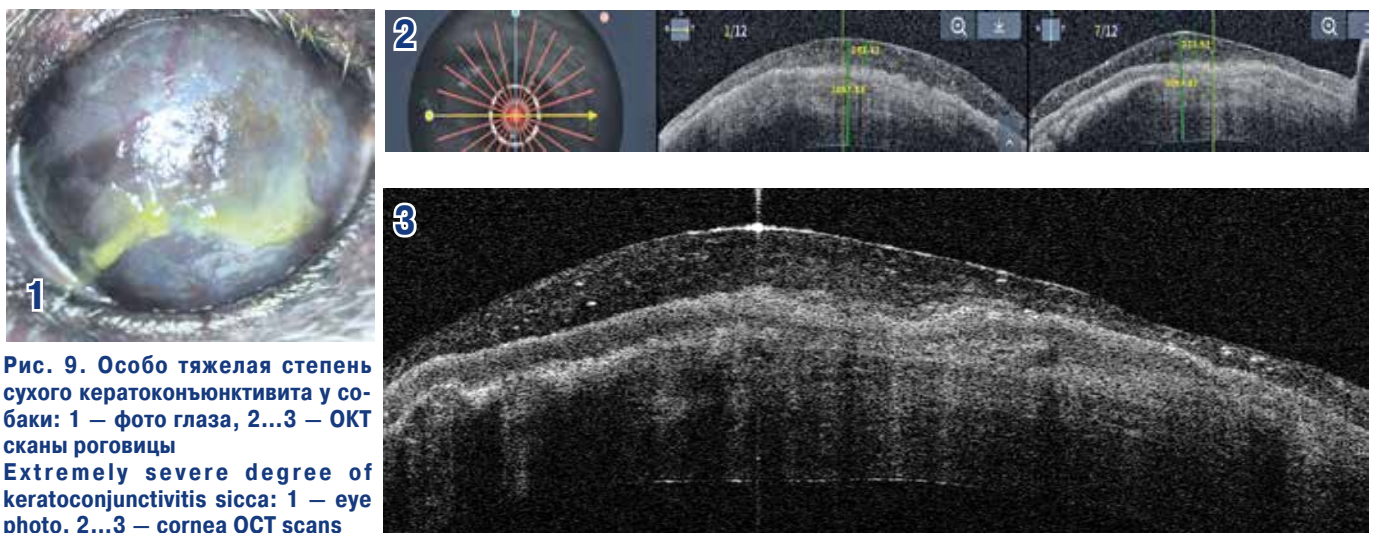
**Рис. 6. Локальный участок пигментозного кератита в медиальном сегменте роговицы у собаки: фото правого (1) и левого (2) глаза, ОКТ скан роговицы правого (3) и левого (4) глаза**  
**A local area of pigmented keratitis in the medial segment in a dog: right (1) and left (2) eye photo, right (3) and left (4) eye cornea OCT scan**



**Рис. 7. Сухой кератоконъюнктивит средней степени у собаки: 1 – фото правого глаза (локальный меланоз, васкуляризация роговицы), 2...4 – ОКТ-сканы правого глаза**  
**Average degree of keratoconjunctivitis sicca in a dog: 1 – right eye photo (local melanosis, corneal vascularization), 2...4 – right eye cornea OCT scans**



**Рис. 8. Сухой кератоконъюнктивит тяжелой степени у собаки: 1 – фото левого глаза, 2...4 – ОКТ сканы роговицы левого глаза**  
**Severe degree of keratoconjunctivitis sicca in a dog: 1 – left eye photo, 2...4 – left eye cornea OCT scans**



**Рис. 9. Особо тяжелая степень сухого кератоконъюнктивита у собаки: 1 – фото глаза, 2...3 – ОКТ сканы роговицы**  
**Extremely severe degree of keratoconjunctivitis sicca: 1 – eye photo, 2...3 – cornea OCT scans**

слоях роговицы визуализировались сосуды, отмечена неоднородность стромы, что свидетельствовало о патологическом процессе, затрагивающем всю роговицу. На ОКТ сканах правого глаза данного животного (рис. 10.4) наблюдали изменение толщины роговицы, однако структурные изменения, связанные с васкуляризацией, определялись только в верхних частях стромы (до 40 %); хорошо визуализировались сосуды в области поверхностной стромы. Отмечали выраженную демаркационную линию (рис.10.5... 10.7).

При ОКТ кошки с клиническим диагнозом **секвестр роговицы** (рис. 11.1) определялся неоднородно рефлективный участок некроза роговицы. В области поверхностного эпителия он имел более выраженную отражательную способность, что свидетельствовало о его повышенной плотности. Далее, в верхней части стромы, его рефлективность постепенно снижалась. Слои стромы роговицы, располагающиеся непосредственно под секвестром, не визуализиро-

валась. Таким образом, оценка толщины секвестра была сомнительна. Над областью грануляции, расположенной по периферии секвестра, отмечена выраженная гиперплазия поверхностного эпителия, присутствовали участки интактного эпителия, визуализировался отек роговицы (рис. 11.2, 11.3)

**Поверхностные дефекты роговицы** (рис. 12.1) при ОКТ визуализировались как ограниченные участки, лишенные поверхностного эпителия, с локально гиперрефлективной и утолщенной стромой (рис. 12.2).

При **язвенных кератитах различной этиологии** при ОКТ визуализировался отек роговицы, дефекты эпителия и стромы различной глубины. Наличие гиперрефлективных участков свидетельствовало о выраженной тканевой инфильтрации в зоне патологического процесса (рис. 13.1).

При ОКТ роговицы глаза собаки с наличием **септического стромального язвенного дефекта** отмечено отсутствие эпителиального слоя. Повышение

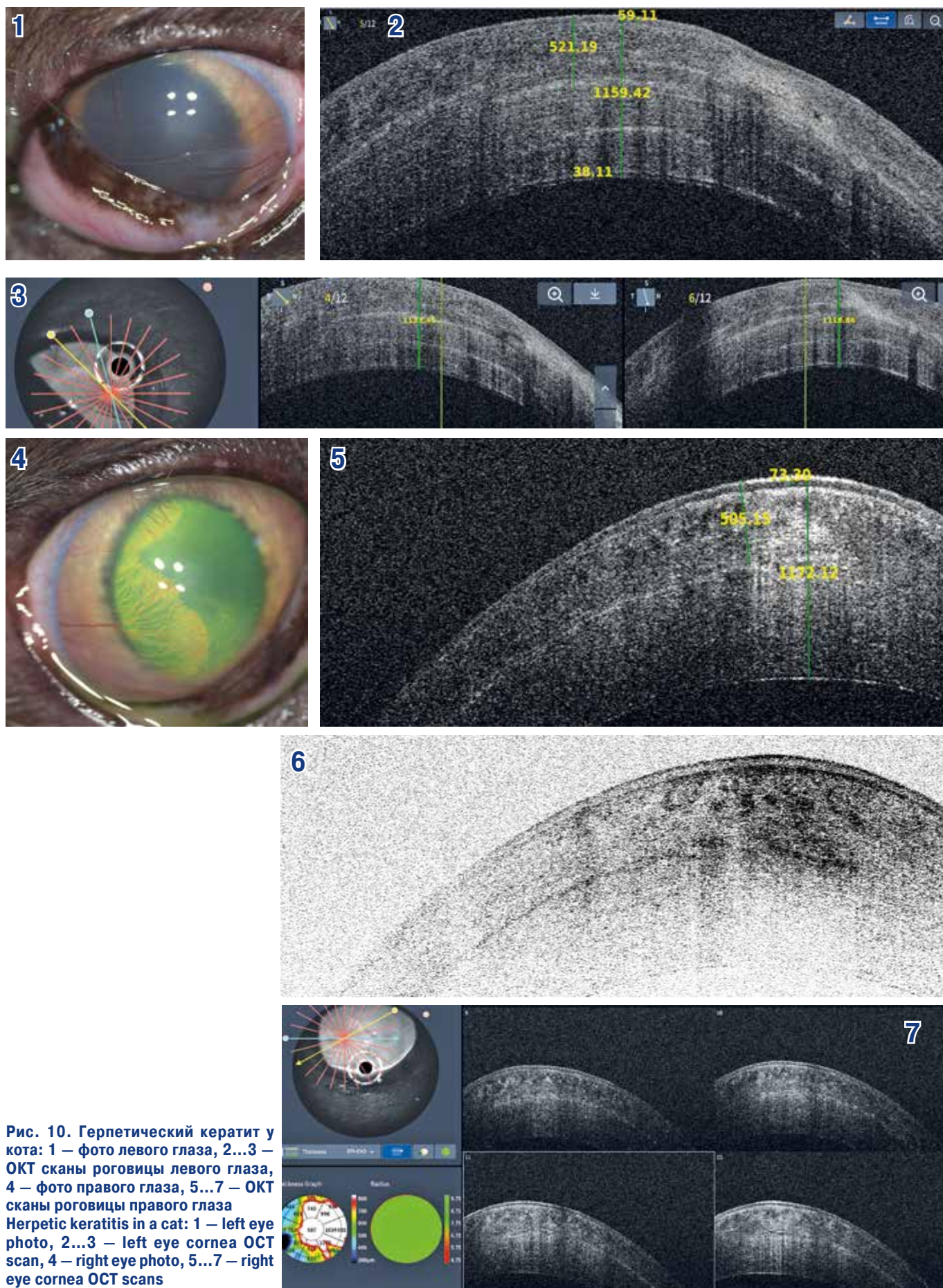


Рис. 10. Герпетический кератит у кота: 1 – фото левого глаза, 2...3 – ОКТ сканы роговицы левого глаза, 4 – фото правого глаза, 5...7 – ОКТ сканы роговицы правого глаза  
 Herpetic keratitis in a cat: 1 – left eye photo, 2...3 – left eye cornea OCT scan, 4 – right eye photo, 5...7 – right eye cornea OCT scans



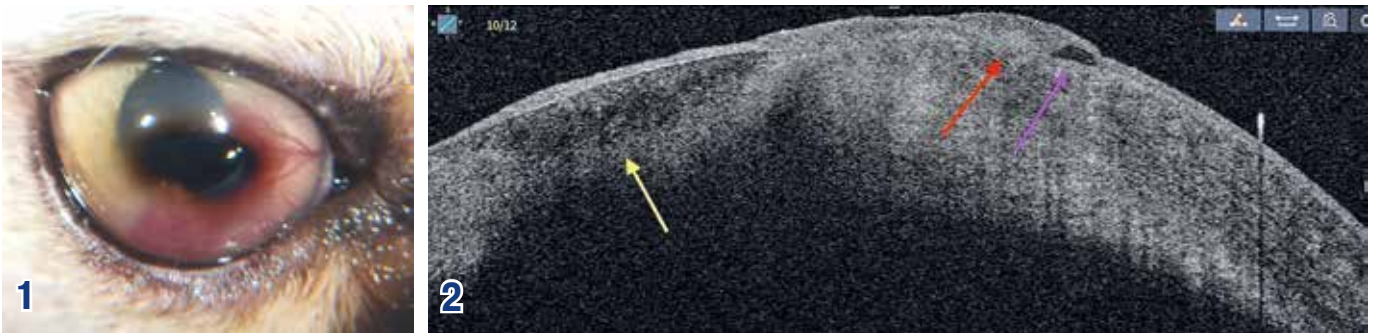


Рис. 11. Секвестр роговицы у кошки: 1 – фото глаза, 2 – ОКТ скан роговицы с областью секвестрации (желтая стрелка), участком грануляции (красная стрелка) и интактного эпителия (сиреневая стрелка)  
Corneal sequestrum in a cat: 1 – eye photo, 2 - cornea OCT scan with an area of sequestration (yellow arrow), granulation (red arrow) and intact epithelium (purple arrow)

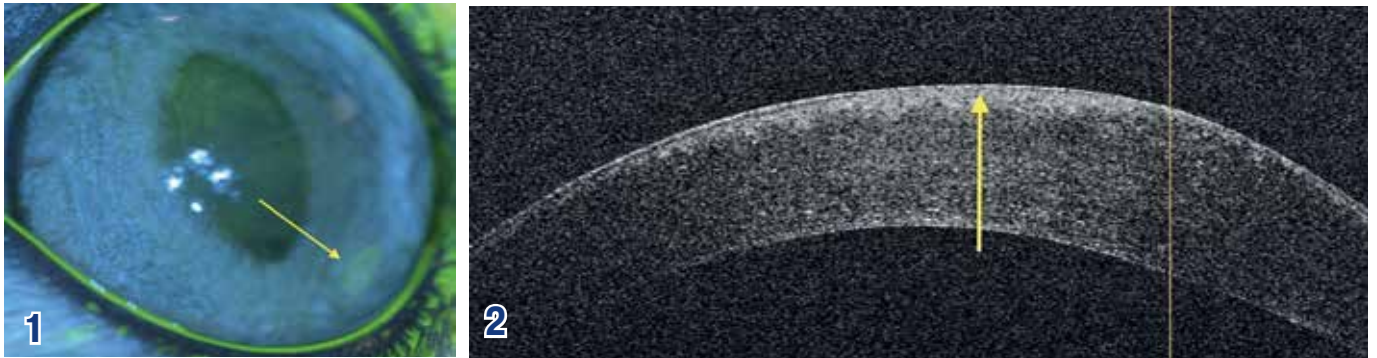


Рис. 12. Поверхностный дефект роговицы у кошки (желтой стрелкой отмечен дезэпителизированный участок): 1 – фото глаза, 2...3 – ОКТ сканы роговицы  
Superficial corneal defect in a cat (the yellow arrow marks the de-epithelized area): 1 – eye photo, 2...3 – cornea OCT scans

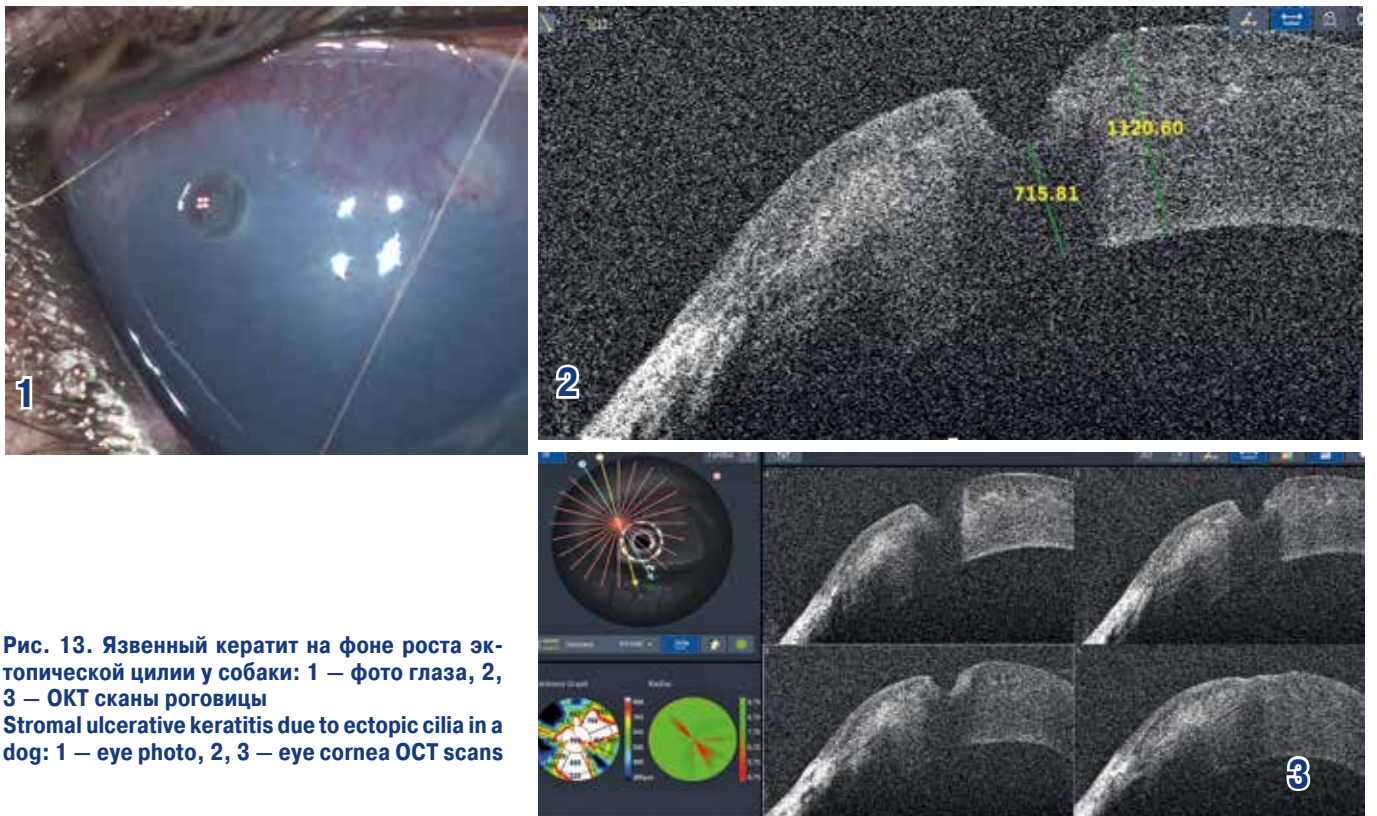


Рис. 13. Язвенный кератит на фоне роста эктопической цилии у собаки: 1 – фото глаза, 2, 3 – ОКТ сканы роговицы  
Stromal ulcerative keratitis due to ectopic cilia in a dog: 1 – eye photo, 2, 3 – eye cornea OCT scans

отражательной способности стромы в зоне поражения характеризовало ее массивную клеточную инфильтрацию (рис 14). Данный патологический процесс роговицы удалось наблюдать в динамике.

Спустя 7 суток, на фоне проведения местной медикаментозной терапии, положительные изменения регистрировались в виде восстановления локально утраченной стромы, снижения местной клеточной инфильтрации и эпителизации очага (рис. 15.1, 15.2).

При наличии **колотого непроникающего ранения роговицы** у собаки (рис. 16.1) на чередующихся OCT сканах выявлялись гиперрефлективные линии, глубиной и направлением характеризующие ход раневого канала в строме роговицы. Наблюдали слабый отек стромы роговицы, умеренную клеточную инфильтрацию, признаки процесса эпителизации дефекта (рис. 16.2).

Большой клинический интерес представляют данные, полученные нами при ОКТ роговицы животных, перенесших **оптико-реконструктивную и трансплантационную хирургию роговицы**. При ОКТ удалось визуализировать и оценить степень интеграции трансплантата роговицы как на ранних, так и на отдаленных этапах послеоперационного периода.

Результаты ОКТ роговицы у собаки, перенесшей кератопластику с восстановлением утраченных тканей роговицы путем трансплантации специализированного биоматериала «Vetrix BioSIS» (an-vision Inc) приведены на рис. 17.1. На ОКТ сканах визуализировалась полная интеграция трансплантата в строму роговицы. Роговица была полностью эпителизирована. Однако границы зоны трансплантации были различимы на сканах по изменениям структуры стромы в области замещенной роговицы.

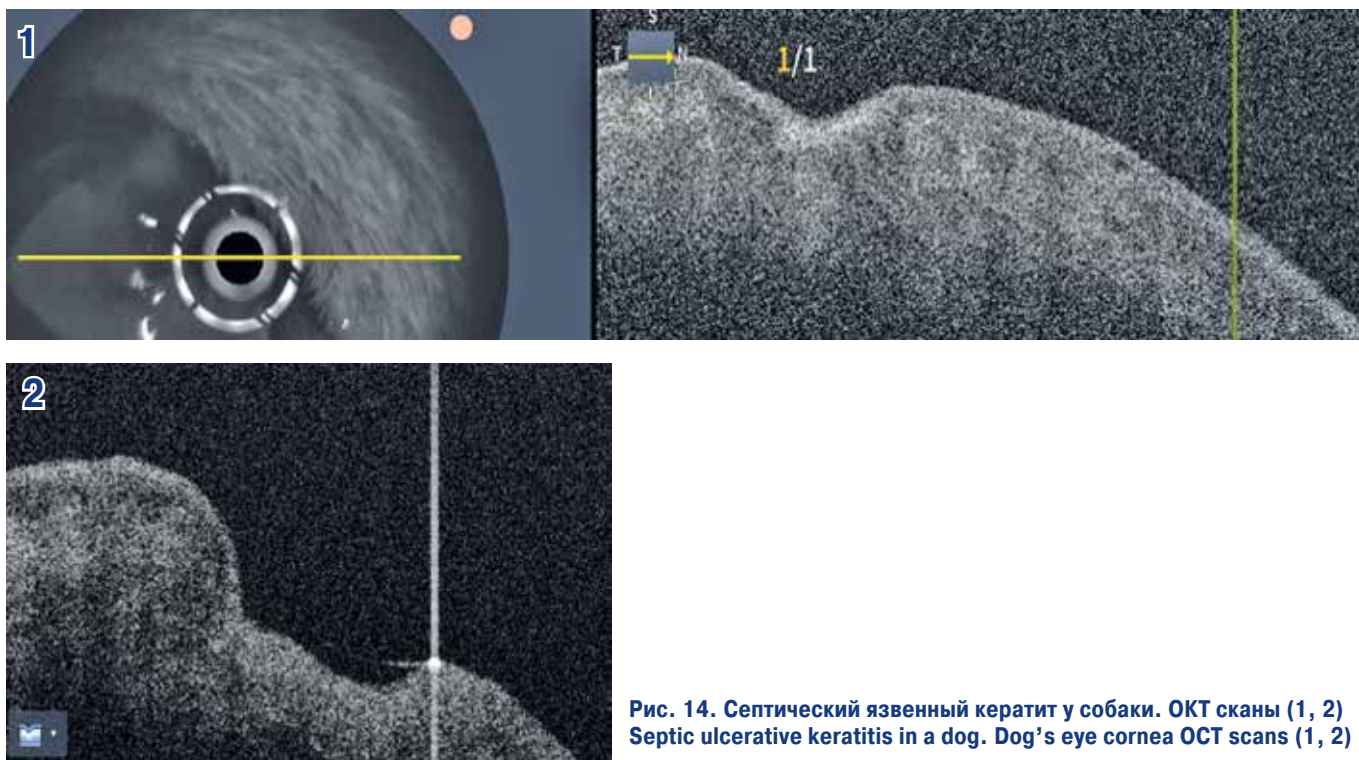


Рис. 14. Септический язвенный кератит у собаки. ОКТ сканы (1, 2)  
Septic ulcerative keratitis in a dog. Dog's eye cornea OCT scans (1, 2)

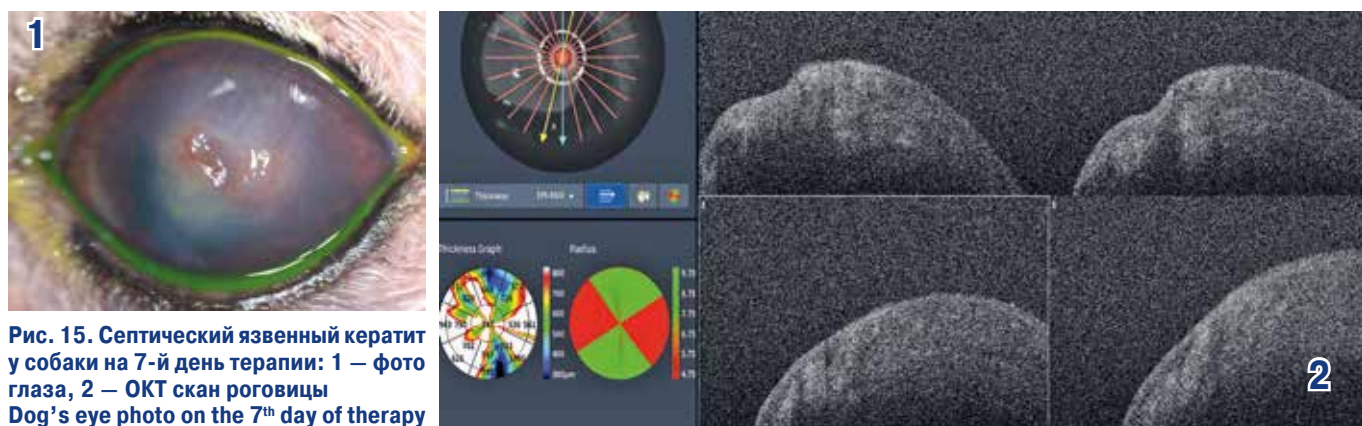


Рис. 15. Септический язвенный кератит у собаки на 7-й день терапии: 1 – фото глаза, 2 – ОКТ скан роговицы  
Dog's eye photo on the 7<sup>th</sup> day of therapy for septic ulcerative keratitis: 1 – eye photo, 2 – cornea OCT scan

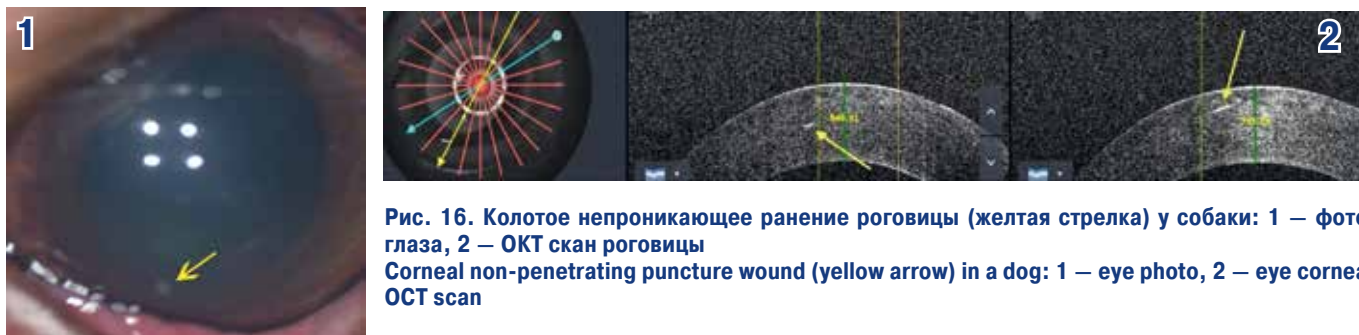

Рис. 16. Колотое непроникающее ранение роговицы (желтая стрелка) у собаки: 1 – фото глаза, 2 – ОКТ скан роговицы  
 Corneal non-penetrating puncture wound (yellow arrow) in a dog: 1 – eye photo, 2 – eye cornea OCT scan

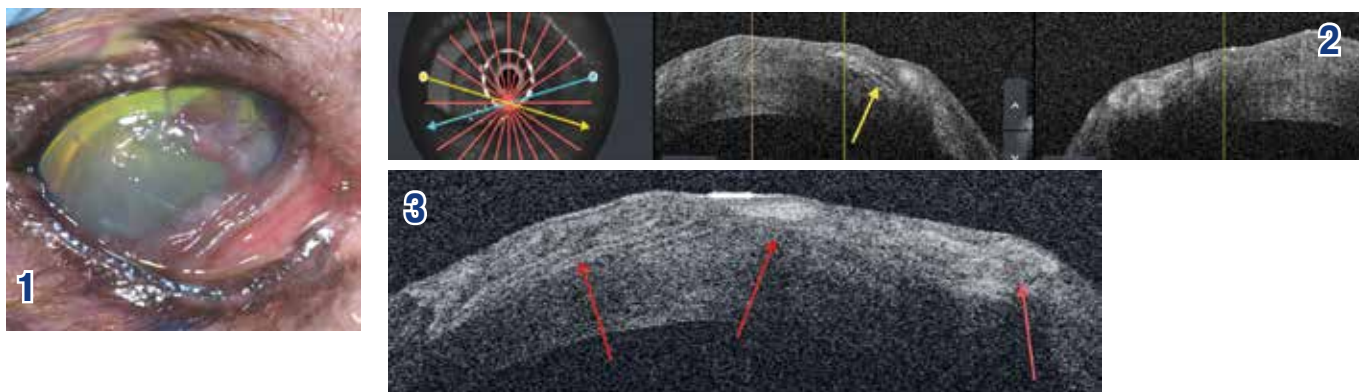


Рис. 17. Глаз собаки после выполнения кератопластики с применением «BioSIS»: 1 – фото глаза спустя 21 день после операции, 2...3 – ОКТ сканы роговицы глаза спустя 15 дней после операции. Желтой стрелкой отмечен сосуд в области грануляции. Красными стрелками отмечены границы области трансплантации  
 Dog's eye after keratoplasty with «BioSIS»: 1 – eye photo 21 days after keratoplasty, 2...3 – cornea OCT scans 15 days after keratoplasty with «BioSIS». The yellow arrow marks the vessel in the granulation area The red arrows mark the boundaries of the transplant area

В области грануляции на ОКТ сканах отмечали присутствие сосудов. Лежащие под уплотненной стромой слои были гипорефлективны (рис. 17.2, 17.3). ОКТ роговицы у данного пациента была выполнена в раннем послеоперационном периоде, спустя 15 дней после кератопластики. На ОКТ сканах отмечена измененная архитектоника роговицы: поверхностный профиль неравномерный, эпителий имел повышенную рефлективность, неотличимую от стромальной. Неровность поверхности роговицы была обусловлена грануляционными и интегративными процессами. В углублениях поверхности роговицы отмечали неравномерность слезной пленки в виде гиперрефлективных очагов. Трансплантат имел четко различимые границы на периферии и повышенную рефлективность вследствие активных процессов регенерации, в отличие от соседней интактной стромы. Структура BioSIS сформирована из тончайших слоев обработанного коллагена подслизистой основы тонкого кишечника свиньи. На ОКТ сканах в пределах трансплантационной ткани визуализировалась слоистость данной структуры BioSIS, а также нарушение правильной стратификации слоев (см. рис. 17.2, 17.3).

Результаты ОКТ роговицы кошек, перенесших послуюную кератопластику по поводу **секвестрации роговицы, с восстановлением дефекта роговицы амниотической мембраной** приведены на рис. 18 и 19. На всех полученных ОКТ сканах отмечена полная интеграция трансплантата в строму. Границы области

трансплантации определялись присутствием своеобразной линии, имеющей повышенную плотность стромы, но без выраженных изменений ее структуры (рис. 18.1, 18.2) В некоторых случаях границы области трансплантации определялись гиперрефлективностью и неоднородностью структуры передней части стромы, более выраженной в области очага фиброза и васкуляризацией, проявляющейся на сканах присутствием тени от стенки сосуда (рис. 19.1, 19.2).

Особый интерес представляют данные ОКТ, полученные у кошек, имевших диагноз **хронической факогенной (факотопической) глаукомы**, обусловленной дислокацией хрусталика, с наличием клинических проявлений буфтальма. Буфтальм — это увеличение размеров глазного яблока на фоне хронической глаукомы, вследствие растяжения и истончения коллагеновых волокон роговицы и склеры. Хроническая глаукома у кошек в большинстве случаев сопровождается ксерозом, язвенным кератитом с формированием зон секвестрации, истончением и нарушением иннервации роговицы (рис. 20.1). На ОКТ сканах роговиц данных пациентов мы наблюдали отсутствие дифференцировки поверхностного эпителия. Зоны очаговой секвестрации были представлены областями с повышенной отражательной способностью передней стромы. Отмечено значительное снижение толщины роговицы в ее центральной зоне (рис. 20.2, 20.3).

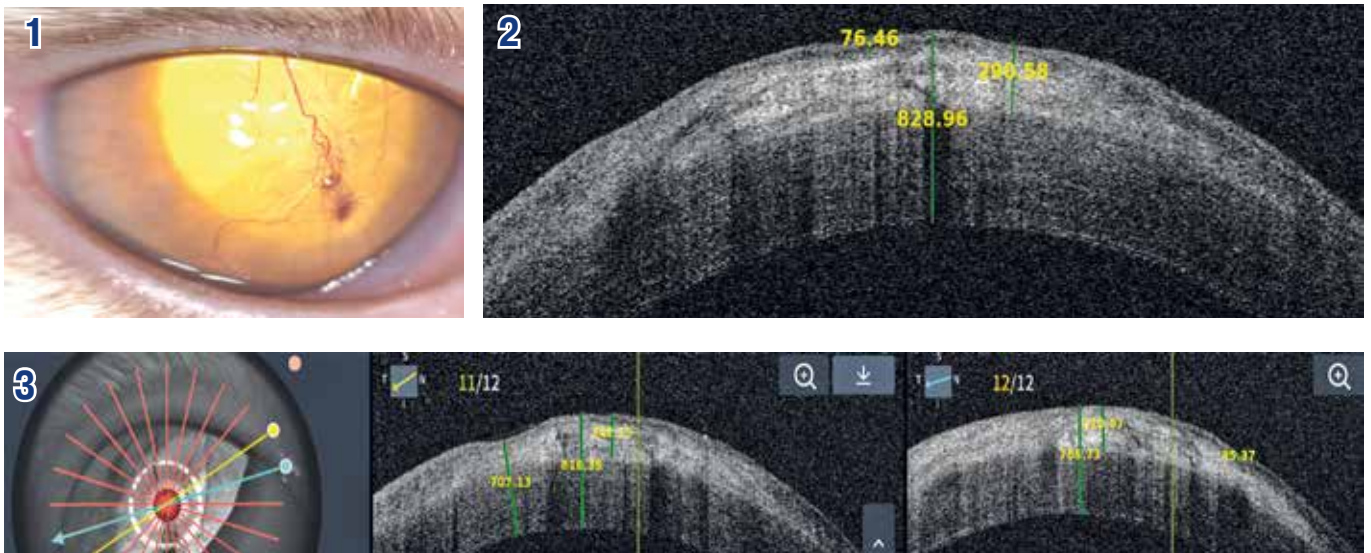


Рис. 18. Глаз кошки спустя 4 недели после кератопластики с использованием амниотической мембраны: 1 – фото глаза, 2, 3 – ОКТ сканы роговицы

Cat's eye 4 weeks after keratoplasty using an amniotic membrane: 1 – eye photo, 2 - cornea OCT scans

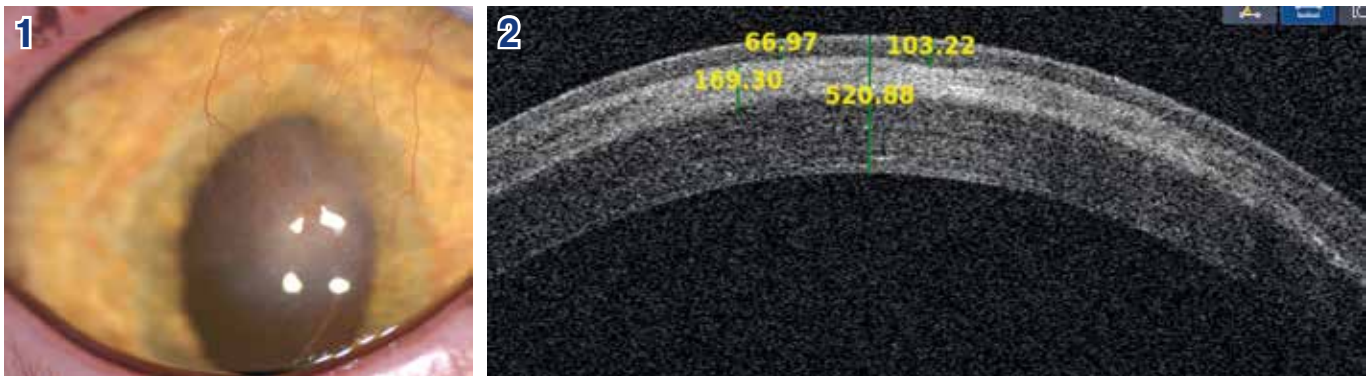


Рис. 19. Глаз кошки спустя 7 недель после кератопластики с использованием амниотической мембраны: 1 – фото глаза, 2 – ОКТ скан роговицы

Cat's eye 7 weeks after keratoplasty using an amniotic membrane: 1 – eye photo, 2 – cornea OCT scan

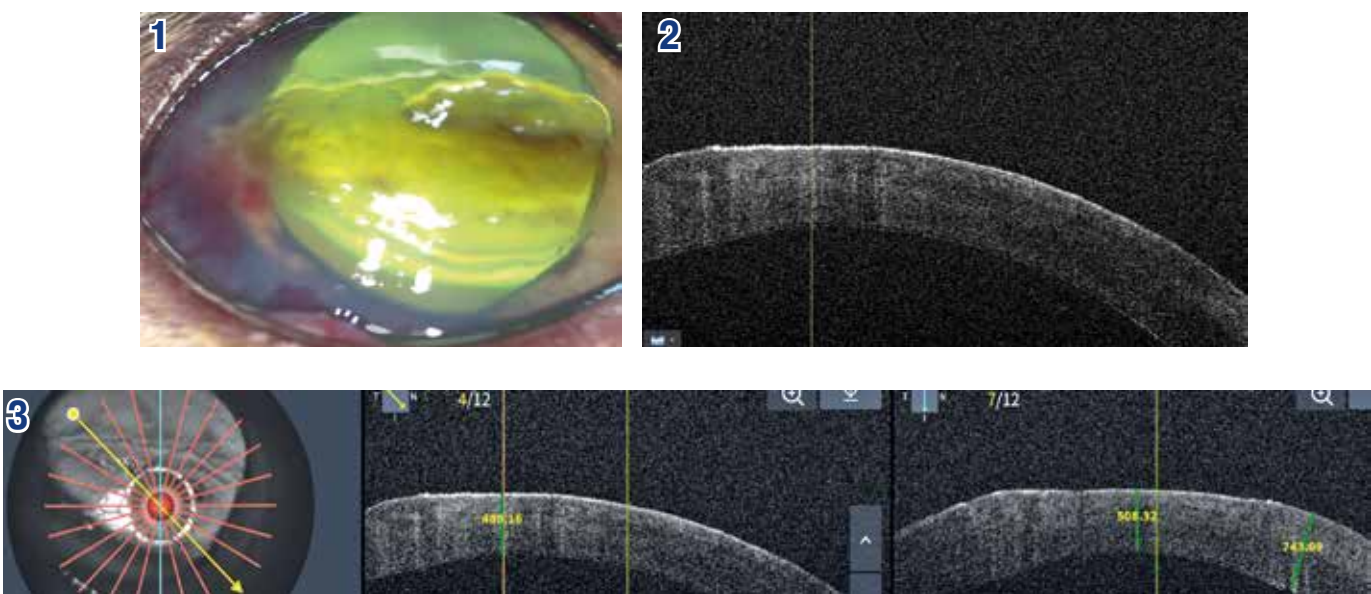


Рис. 20. Глаз кошки с клиническими проявлениями бупфальма: 1 – фото глаза, 2, 3 – ОКТ сканы роговицы. Желтой стрелкой отмечена область секвестрации роговицы

Cat's eye with buphthalmos clinical manifestation: 1 – eye photo, 2, 3 – cornea OCT scans. The yellow arrow marks the area of corneal sequestration

## Выводы

Основываясь на результатах проведенного исследования, можно выделить преимущества практического применения ОКТ для диагностики патологий роговицы у кошек и собак:

- ОКТ позволяет оценить толщину и патологические структурные изменения поверхностного эпителия роговицы, стромы роговицы и Десцеметовой мембраны. Можно их измерить, определить точную локализацию, провести фиксацию патологических изменений;
- клиническое наблюдение за динамикой патологического процесса в роговице с использованием ОКТ позволяет оценить эффективность медикаментозного лечения. При отрицательной динамике заболевания роговицы — определить показания к выполнению хирургического лечения (оценить толщину роговицы, локализацию зон ее истончения, дать характеристики глубины и площади патологических изменений и помутнения);
- в зависимости от результатов ОКТ роговицы можно выбрать оптимальное хирургическое лечение для пациента, методику и объем оптико-реконструктивной операции (сквозная или послойная кератопластика); определить глубину и диаметр планируемой микрохирургической трепанации ткани роговицы, что обеспечит хорошую адаптацию краев донорского материала и роговицы реципиента при кератопластике.
- после кератопластики плановое выполнение ОКТ роговицы позволяет оценить интеграцию трансплантата в строму роговицы.

## Конфликт интересов

Авторы статьи не имеют финансовых или личных отношений с другими лицами или организациями, которые могли бы повлиять на достоверность или содержание этой работы

## References

1. Zaxarova M.A., Kuroedov A.V. Opticheskaya kogerentnaya tomografiya: texnologiya, stavshaya real'nost'yu. [Optic coherent tomography — technology which became a reality], *Russian Medical Journal. Clinical ophthalmology*. 2015, No. 4, pp. 204-211 (In Russ.).
2. Semenova N.S., Larichev A.V., Akopyan V.S. «Swept-source» — opticheskaya kogerentnaya tomografiya: obzor texnologii. [Swept-source optical coherence tomography: a technology review], *The Russian Annals of Ophthalmology*, 2020, No. 136(1), pp. 111-116 (In Russ.). DOI: 10.17116/oftalma2020136011111
3. Ang M., Baskaran M., Werkmeister R.M., Chua J., Schmidl D., Aranha Dos Santos V., Garhöfer G., Mehta J.S., Schmetterer L., Anterior segment optical coherence tomography, *Prog Retin Eye Res.*, 2018, No. 66, pp. 132-156. DOI: 10.1016/j.preteyeres.2018.04.002
4. Famose F., Assessment of the use of spectral domain optical coherence tomography (SD-OCT) for evaluation of the healthy and pathological cornea in dogs and cats. *Vet Ophthalmol.*, 2014, No. 17(1), pp. 12-22.
5. Han S.B., Liu Y.C., Noriega K.M., Mehta J.S., Applications of Anterior Segment Optical Coherence Tomography in Cornea and Ocular Surface Diseases, *J Ophthalmol.*, 2016: 4971572. DOI: 10.1155/2016/4971572
6. Popescu D.P., Choo-Smith L.P., Fluerau, C., Mao Y., Chang S., Disano J., Sherif S., Sowa M.G., Optical coherence tomography: fundamental principles, instrumental designs and biomedical applications, *Biophysical reviews*, 2011, No. 3(3), pp. 155. DOI: 10.1007/s12551-011-0054-7.
7. Wang S.B., Cornish E.E., Grigg J.R., McCluskey P.J., Anterior segment optical coherence tomography and its clinical applications, *Clin Exp Optom.*, 2019, No. 102(3), pp. 195-207. DOI: 10.1111/cxo.12869.

## ИНГОССТРАХ

Просто быть уверенным

Любой владелец животных знает, насколько важно своевременное обращение к ветеринару, если питомец заболел или получил травму. Однако не всегда есть возможность немедленно поехать на прием к специалисту. Онлайн-консультации для животных появились совсем недавно по модели, аналогичной телемедицине для людей. Во время вспышки коронавирусной инфекции владельцы животных столкнулись с проблемами в получении качественной плановой, а также экстренной ветеринарной помощи. Именно в это время телеветеринария заявила о себе, как об актуальном и необходимом решении. Так, владелец животного может получить консультацию квалифицированного ветеринара при звонке или по видео.

Сравнительно недавно «Ингосстрах» запустил онлайн-консультации для почти всех домашних животных, за исключением рыб и беспозвоночных. Программа называется «Ветврач на связи» и работает без ограничений по возрасту и территории нахождения застрахованного питомца. Клиентам доступны безлимитные онлайн-консультации по широкому кругу вопросов с квалифицированными ветеринарными врачами, а также с зоопсихологом. Уже сейчас в программу включены все регионы России. Для того, чтобы консультация прошла максимально продуктивно, владельцам следует заранее подготовить информацию о поле, возрасте и весе питомца, а также о вакцинациях, перенесенных заболеваниях, травмах и известных аллергических реакциях. Однако важно отметить, что любое животное с опасной для жизни чрезвычайной ситуацией должно быть доставлено к ближайшему ветеринару или в ветеринарную клинику», — отметила Анастасия Скурихина, исполняющий обязанности директора департамента ДМС «Ингосстраха».

Пресс-служба: Татьяна Шабалина  
shabalina.tatyana@ingos.ru  
pr@ingos.ru