

Для цитирования: Акбаев, Р.М. Криптоспоридиоз телят в условиях частного подворья на территории разных районов Карачаево-Черкесской республики / Р.М. Акбаев, Н.В. Бабичев, А.А. Золотухина // Российский ветеринарный журнал. — 2023. — № 4. — С. 21–24. DOI: 10.32416/2500-4379-2023-4-21-24
 UDC 619:616-078
 DOI 10.32416/2500-4379-2023-4-21-24
 For citation: Akbaev R.M., Babichev N.V., Zolotuhina A.A., Cryptosporidiosis of calves in a private farmstead on the territory of different districts of the Karachay-Cherkess Republic, Russian veterinary journal (Rossijskij veterinarnyj zhurnal), 2023, No. 4, pp. 21–24. DOI: 10.32416/2500-4379-2023-4-21-24
 RAR

Криптоспоридиоз телят в условиях частного подворья на территории разных районов Карачаево-Черкесской республики

Р.М. Акбаев¹, кандидат ветеринарных наук, доцент кафедры паразитологии и ветеринарно-санитарной экспертизы МГАВМиБ (acbaj@yandex.ru).

Н.В. Бабичев², кандидат биологических наук, доцент департамента ветеринарной медицины РУДН (nikbab@mail.ru).

А.А. Золотухина³, ветеринарный врач (allena.uchiha@mail.ru)

¹ ФГБОУ ВО Московская государственная академия ветеринарной медицины и биотехнологии — МВА имени К.И. Скрябина (109472, РФ, г. Москва, ул. Ак. Скрябина, д. 23)

² ФГАУ ВО Российский университет дружбы народов имени Патриса Лумумбы (117198, РФ, г. Москва, ул. Миклухо-Маклая, 6).

³ ООО «Танар» (140 101, РФ, г. Раменское, ул. Транспортный проезд 9Б).

Криптоспоридиоз — это широко распространенная паразитарная (протозойная) болезнь, к которой восприимчивы более 170 видов животных.

Цель исследования. Изучить распространение криптоспоридиоза телят в условиях частных подворий некоторых районов на территории Карачаево-Черкесской республики.

Материалы и методы. Пробы фекалий от 55 телят (клинически здоровых и больных, с признаками диареи) в возрасте от 3 до 50 суток были исследованы на наличие возбудителя криптоспоридиоза по методу нативного мазка. Готовые мазки фиксировали по методу Никифорова, окрашивали карболовым фуксином по Цилю-Нильсену и исследовали под бинокулярным световым микроскопом «Микромед-3» с иммерсионным объективом. Ооцисты криптоспоридий при окрашивании по Цилю-Нильсену приобретают насыщенный розово-красный цвет. Окончательный диагноз устанавливали на основании обнаружения ооцист, характерных для данной инвазии. Криптоспоридий идентифицировали, используя «Определитель паразитических простейших» Крылова М.В. и атлас Вершинина И.И.

Результаты исследования. При микроскопии мазков проб фекалий от 55 телят в 29 мазках были обнаружены ооцисты криптоспоридий, таким образом, экстенсивность инвазии (ЭИ) составила 52,7 %.

Ключевые слова: криптоспоридиоз, телята, диагностика, метод нативного мазка, окраска по Цилю-Нильсену, ооцисты, *Cryptosporidium parvum*.

Cryptosporidiosis of calves in a private farmstead on the territory of different districts of the Karachay-Cherkess Republic

R.M. Akbaev¹, Ph.D in Veterinary Science, associate Professor of Department of Parasitology and Veterinary-sanitary Examination (acbaj@yandex.ru);

N.V. Babichev², Ph.D. in Biological Sciences, associate Professor of Department of Veterinary Medicine (Nikbab@mail.ru).

A.A. Zolotuhina³, veterinarian (allena.uchiha@mail.ru).

¹ Moscow State Academy of Veterinary Medicine and Biotechnology — Moscow Veterinary Academy named after K.I. Skryabin (23, Ac. Skryabina str., Moscow, RF, 109472).

² Peoples' Friendship University of Russia named after Patrice Lumumba (6, Miklukho-Maclay str., Moscow, RF, 117198).

³ LLC «Tanar», (9B, Transport passage, Ramenskoe, Moscow region, RF, 140101).

Cryptosporidiosis is a widespread parasitic (protozoal) disease, to which more than 170 species of animals are susceptible.

Purpose of the study. To study the spread of cryptosporidiosis of calves in the conditions of private farmsteads in some areas on the territory of the Karachay-Cherkess Republic.

Materials and methods. Fecal samples from 55 calves (clinically healthy and sick, with signs of diarrhea) aged 3 to 50 days were examined for the presence of the causative agent of cryptosporidiosis using the native smear method. The finished smears were fixed according to the Nikiforov method, stained with carbolic fuchsin according to Ziehl-Neelsen and examined under a binocular light microscope «Micromed-3» with an immersion lens. *Cryptosporidium* oocysts acquire a rich pink-red color when stained by Ziehl-Neelsen. The final diagnosis was established based on the detection of oocysts characteristic of this invasion. *Cryptosporidium* was identified using the «Determinant of parasitic protozoa» of Krylov M.V. and the atlas of Vershinin I.I. Results of the study. Microscopy of smears of faecal samples from 55 calves revealed *Cryptosporidium* oocysts in 29 smears, thus, the extent of invasion (EI) was 52.7 %.

Keywords: cryptosporidiosis, calves, diagnostics, Zil-Nielsen staining, oocysts, *Cryptosporidium parvum*.

Сокращения: ЭИ — экстенсивность инвазии

Введение

Паразитарные болезни крупного рогатого скота широко распространены в условиях скотоводческих хозяйств разных форм собственности [4, 13]. Практически повсеместно встречается криптоспоридиоз, наносящий существенный вред здоровью животных, а также значительный экономический ущерб скотоводствам [1].

Криптоспоридиоз — это широко распространенная паразитарная (протозойная) болезнь крупного и мелкого рогатого скота, лошадей, плотоядных, свиней, птиц, вызываемая простейшими, относящимися к семейству *Cryptosporidiidae*, роду *Cryptosporidium* (Tyzzer, 1907) [16]. В научной и учебной литературе вместо термина «криптоспоридиоз телят» употребляют термин «кокцидиоз» [2, 3, 8]. Известны более 170 видов животных, восприимчивых к данной болезни [15, 16]. Криптоспоридиоз относится к группе зоонозов, так как болезнь опасна и для человека [12]. Исследованиями многочисленных авторов установлено, что животные могут заражаться, проглатывая с кормом или водой ооцисты криптоспоридий, выделенных из организма человека. Человек также заражается, проглатывая ооцисты криптоспоридий из организма животных. Таким образом происходит взаимное перезаражение [6, 9, 16]. Соответственно, гостальная специфичность отсутствует. В группу риска, по данным Пепеляевой О.П., Якубовского М.В. [16], входят не только дети, но и люди, профессия которых связана с животными: ветеринарные врачи и фельдшеры, зооинженеры, животноводы, медицинские врачи и санитары, а также специалисты, работающие в лабораториях ветеринарного и медицинского профилей. Интересны данные, опубликованные некоторыми авторами [9, 20]: результаты их научных исследований подтверждают факт основного способа заражения человека при потреблении воды. Это связано с устойчивостью ооцист криптоспоридий к хлорированию и многим другим дезинфектантам. Более того, криптоспоридии были включены в группу агентов биотерроризма — «category B critical bioterror agents» [6].

У крупного рогатого скота паразитируют два вида криптоспоридий: *Cryptosporidium muris* (Tyzzer, 1907) и *Cryptosporidium parvum* (Tyzzer, 1912). У молодняка сельскохозяйственных животных возбудители криптоспоридиоза локализуются на микроворсинках эпителия тонкой кишки.

В России впервые возбудитель криптоспоридиоза телят был обнаружен Никитиным В.Ф. и Павласеком И. в 1983 году в скотоводствах Московской и Владимирской областей.

Болеет в основном молодняк животных, поскольку чаще болезнь развивается у животных с низким иммунитетом [1, 12]. Телята заражаются с первых

суток жизни. Заражение происходит фекально-оральным путем. Источником инвазии могут быть больные коровы, обслуживающий персонал, а также домашние плотоядные животные и грызуны, часто обитающие на территории хозяйств. Источник распространения возбудителя болезни — корма, вода, предметы ухода, загрязненные ооцистами криптоспоридий. Болезнь часто протекает в форме гастроэнтерита, при котором нарушается всасывательная функция кишечника, что в конечном итоге приводит к обезвоживанию организма [7]. Ооцисты криптоспоридий устойчивы к неблагоприятным факторам окружающей среды и способны сохранять жизнеспособность до 16 месяцев [1, 9, 17].

По данным Петрович Е.В., Акбаева М.Ш. [17] и некоторых других авторов, к болезни более восприимчивы телята 3...10-суточного возраста, у которых выражена клиническая картина болезни в форме диареи [15, 16, 22]. Болезнь часто заканчивается летально, причем гибель больных животных достигает 30...40 %.

Криптоспоридиоз диагностируется в скотоводческих хозяйствах промышленного типа и крестьянско-фермерских хозяйствах на территории многих регионов, в том числе в Московской [1], Тульской [17], Калужской [17], Белгородской [18] областях, в Дагестане [14], Кабардино-Балкарии [19], Чечне [21], Башкирии [5], Татарстане [11].

За рубежом криптоспоридиоз телят также широко распространен. По данным многочисленных авторов, криптоспоридиоз обнаружен в скотоводческих хозяйствах на территории Франции [26], Польши [24], Германии [22], Японии [25], Кипра [23], Словении [27], Азербайджана [10] и других стран.

Однако сведений о криптоспоридиозе молодняка крупного рогатого скота на территории Карачаево-Черкесской республики нами в научной литературе не обнаружено.

Цель исследования

Изучить распространение криптоспоридиоза телят в частном секторе на территории некоторых районов Карачаево-Черкесской республики.

Материалы и методы

Исследовательскую работу провели в июле-сентябре 2023 года в условиях 10 частных подворий на территории станций Зеленчукская и Сторожевая Зеленчукского района, Преградная Урупского района и аула Сары-Тюз Усть-Джегутинского района Карачаево-Черкесской республики. Каждое подворье, где содержались животные, условно нумеровали 1, 2, 3 и т.д. Были исследованы пробы фекалий от 55 телят в возрасте от 3 до 50 суток.

От каждого животного брали пробы фекалий из прямой кишки (1 проба примерно 10 г). Фекалии

исследовали на наличие возбудителя криптоспоридиоза по методу нативного мазка. Готовые мазки фиксировали по методу Никифорова и окрашивали карболовым фуксином по Цилю-Нильсену [1].

После приготовления препарата мазки исследовали на наличие ооцист криптоспоридий, используя бинокулярный световой микроскоп «Микромед-3» с иммерсионным объективом. Ооцисты криптоспоридий при окрашивании по Цилю-Нильсену приобретают насыщенный розово-красный цвет. Окончательный диагноз устанавливали на основании обнаружения ооцист, характерных для данной инвазии. Криптоспоридий идентифицировали, используя определитель паразитических простейших Крылова М.В. [12] и атлас Вершинина И.И. [8]. Фотографирование паразитов осуществляли при помощи видеокамеры TopCam 14.0.

Результаты исследования

При микроскопии мазков фекалий от 55 телят, содержащихся в 10 частных подворьях, ооцисты криптоспоридий были обнаружены в 29 пробах, таким образом, ЭИ составила 52,7 %. При идентификации ооцист криптоспоридий выявили вид *Cryptosporidium parvum* (рис.). В фекалиях от остальных 26 телят ооцисты криптоспоридий не обнаружили. Результаты исследований отражены в таблице.

Зараженность телят криптоспоридиозом в условиях частных подворий на территории Карачаево-Черкесской республики

Infection of calves with cryptosporidiosis in private farmsteads on the territory of the Karachay-Cherkess Republic

№ двора	Число обследованных животных	Возраст животных, сутки	Число положительных проб	ЭИ, %
1	4	3...5	-	0
2	5	8...10	5	100
3	6	12...15	3	50
4	9	17...18	-	0
5	4	19	4	100
6	7	20...23	5	71,4
7	4	25...30	4	100
8	5	35...37	-	0
9	3	38...45	-	0
10	8	47...50	8	100
Всего	55	-	29	52,7

При осмотре животных отмечали следующие клинические признаки: апатия, гиподинамия и гипокинезия, анорексия. Тургор кожи ослаблен, ксероз слизистых оболочек (признаки сильной дегидратации).

Промежность, корень хвоста и внутренняя поверхность тазовых конечностей загрязнены фекалиями, которые имеют зловонный запах и часто содержат прожилки крови. Пол, подстилка и даже стены помещений, где содержатся животные, также загрязнены жидкими фекальными массами.

Выводы

На основании многочисленных исследований эпизоотической ситуации по криптоспоридиозу жвачных животных в России и за рубежом можно судить об актуальности данного заболевания и практически повсеместном его распространении. Проведенные нами исследования подтвердили его наличие и широту распространения на территории Карачаево-Черкесской республики. По данным Всемирной организации здравоохранения, криптоспоридиоз по распространенности занимает пятое место в мире среди паразитарных инвазий, передаваемых фекально-оральным способом.

Криптоспоридиоз с ярко выраженными клиническими признаками и достаточно высокой интенсивностью инвазии характерен для раннего постнатального онтогенеза жвачных.

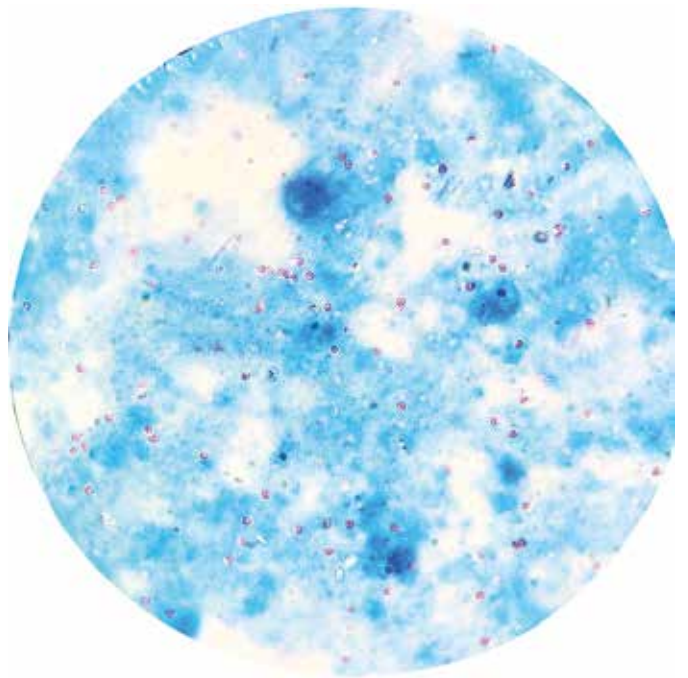


Рис. Ооцисты *Cryptosporidium parvum*, окрашенные в красный цвет (Авторство: Акбаев Р.М.)
Oocysts of *Cryptosporidium parvum*, stained red (Author: Akbaev R.M.)

Конфликт интересов

Авторы статьи не имеют финансовых или личных отношений с другими лицами или организациями, которые могли бы повлиять на достоверность или содержание этой работы.

Библиография

1. Акбаев, М.Ш. К методике лабораторной диагностики криптоспоридоза телят / М.Ш. Акбаев, Е.В. Петрович, Р.М. Акбаев // Сборник статей Международной научно-практической конференции, посвященной 100-летию со дня рождения заслуженного деятеля науки РСФСР, доктора ветеринарных наук, профессора Абуладзе Константина Ивановича и доктора ветеринарных наук профессора Колоболотского Георгия Васильевича, Москва, 15–16 мая 2012 года. — Москва: Всероссийский научно-исследовательский институт фундаментальной и прикладной паразитологии животных и растений им. К.И. Скрябина, 2012. — С. 128-132. — EDN VEDSSZ.
2. Акбаев, Р.М. К вопросу о корректном употреблении латинизированных терминов в паразитологии / Р. М. Акбаев, Н. В. Бабичев // Российский ветеринарный журнал. — 2021. — № 2. — С. 5-12. — DOI 10.32416/2500-4379-2021-2-5-12. — EDN SQAQUM.
3. Акбаев, Р.М. Использование терминов в ветеринарной паразитологии: Учебно-методическое пособие по чтению и употреблению паразитологических терминов для обучающихся в ветеринарных и биологических ВУЗах, по направлению 36.05.01. «Ветеринария»; 36.03.01. «Ветеринарно-санитарная экспертиза» и 06.03.01. «Биология» / Р. М. Акбаев, Н. В. Бабичев. — М.: Московская государственная академия ветеринарной медицины и биотехнологии — МВА им. К.И. Скрябина, 2021. — 36 с. — ISBN 978-5-6047469-0-5. — EDN PQRGUU.
4. Акбаев, Р.М. Бовиколез крупного рогатого скота в животноводческих хозяйствах Московской области / Р.М. Акбаев, Н.В. Пуговкина // Российский ветеринарный журнал. — 2017. — № 1. — С. 10-13. — EDN XXYQUN.
5. Байрамгулова, Г.Р. Особенности распространения криптоспоридоза телят в Башкирском Зауралье / Г.Р. Байрамгулова, З.И. Сырлыбаева, Р.Н. Самигуллин // Аграрный вестник Урала. — 2008. — №. 7. С. 56-57.
6. Бейер, Т.В. Кишечный криптоспориоз в раннем возрасте и его последствия / Т.В. Бейер, Н.В. Сидоренко, О.В. Анацкая // Медицинская паразитология и паразитарные болезни. — 2006. — № 1. — С. 3–7.
7. Бочкарев, И.И. Криптоспориоз телят / И.И. Бочкарев // Профилактика вирусных и протозойных болезней молодняка КРС: Методическая рекомендация. — Новосибирск, 1991. — 23с.
8. Вершинин И.И. Кокцидиозы животных и их дифференциальная диагностика. — Екатеринбург. 1996. 264с.
9. Гончаров, Д.Б. Криптоспориоз: современные представления о патогенезе и резистентности / Д.Б. Гончаров, Н.В. Кобец, Е.В. Нагурская // Медицинская паразитология и паразитарные болезни. — 2007. — №1. — С. 56-60.
10. Гурбанова, Т.Ф. Сравнительный анализ зараженности криптоспоридиями (Coccidia, Eimeriida, Cryptosporidium) рогатого скота и грызунов в разных экосистемах Азербайджана / Т.Ф. Гурбанова // Вестник Московского государственного областного университета. Серия: Естественные науки. — 2015. — №. 4. — С. 22-28.
11. Кириллов, Е.Г. Эпизоотология криптоспоридоза в республике Татарстан / Е.Г. Кириллов, Д.Г. Латыпов // Ученые записки Казанской государственной академии ветеринарной медицины им. НЭ Баумана. — 2015. — №. 223. — С. 93-95.
12. Крылов, М.В. Определитель паразитических простейших: человека, домашних животных и сельскохозяйственных растений / М.В. Крылов. — М.: Зоологический ин-т РАН, 1996. — 603 с.
13. Методы борьбы с гнусом и иксодовыми клещами в хозяйствах Рязанской области / М.Ш. Акбаев, Ф.И. Василевич, Р.М. Акбаев [и др.] // Ветеринария. — 2004. — № 10. — С. 29-31. — EDN ODEJOF.
14. Мусаева, М.Н. Криптоспориоз при иммунодефиците у новорожденных телят / М.Н. Мусаева, Н.Р. Будулов, С.Ш. Абдулмагомедов, З.Г. Мусаев // Российский паразитологический журнал. — 2013. — №. 3. — С. 64-66.
15. Паразитарные зоонозы / М.В. Якубовский [и др.]; Под ред. М.В. Якубовского. — Минск: Наша Идея, 2012. — 384 с.
16. Пепеляева, О.П. Криптоспориоз (обзор) / О.П. Пепеляева, М.В. Якубовский // Экология и животный мир. — 2013. — №. 1. — С. 41-46.
17. Петрович, Е.В. Изучение эпизоотологических аспектов криптоспоридоза телят в Московской области / Е.В. Петрович, М.Ш. Акбаев // Российский паразитологический журнал. — 2011. — №. 2. — С. 68-71.
18. Сухомлинов, В.Н. Эпизоотическая ситуация по криптоспоридозу крупного рогатого скота в скотоводческих хозяйствах Белгородской области / В.Н. Сухомлинов, О.А. Манжурина, Б.В. Ромашов, А.М. Скороева // Теория и практика паразитарных болезней животных. — 2014. — №. 15. — С. 87-90.
19. Успенский, А.В. Выполнение координационных планов научных исследований в области ветеринарной паразитологии / А.В. Успенский, Е.И. Малахова, Т.А. Ершова // Российский паразитологический журнал. — 2013. — №. 2. — С. 48-53.
20. Чистенко, Г.Н. Криптоспориоз / Г.Н. Чистенко // Ветеринарная медицина. — 2001. — № 2. — С. 131-134.
21. Dolbin, D.A. Resistance of helminth eggs to unfavorable physical, chemical and biological factors of the environment (Literature review) / D.A. Dolbin, R.Z. Khayrullin // Russian Journal of Parasitology. — 2017. — Vol. 39. — No. 1. — pp. 14-19.
22. Holzhausen, I. Distribution of Cryptosporidium parvum gp 60 subtypes in calf herds of Saxony, Germany / I. Holzhausen, M. Lendner, F. Göhring, I. Steinhöfel, A. Dausgschies // Parasitology research. — 2019. — Vol. 118. — No. 5. — pp. 1549-1558.
23. Hoque, S. High occurrence of zoonotic subtypes of Cryptosporidium parvum in Cypriot dairy farms / S. Hoque, D.E. Mavrides, P. Pinto, S. Costas, N. Begum, C. Azevedo-Ribeiro, A.D. Tsaousis // Microorganisms. — 2022. — Vol. 10. — No. 3. — pp. 531.
24. Kaupke, A. Population genetics of Cryptosporidium parvum subtypes in cattle in Poland: the geographical change of strain prevalence and circulation over time / A. Kaupke, A. Rzezutka // BMC Veterinary Research. — 2022. — Vol. 18. — No. 1. — pp. 1-12.
25. Uga, S. Prevalence of Cryptosporidium parvum infection and pattern of oocyst shedding in calves in Japan / S. Uga, J. Matsuo, E. Kono, K. Kimura, M. Inoue, S.K. Rai, K. Ono // Veterinary parasitology. — 2000. — Vol. 94. — No. 1-2. — pp. 27-32.
26. Rieux, A. Molecular characterization of Cryptosporidium isolates from high-excreting young dairy calves in dairy cattle herds in Western France / A. Rieux, C. Chartier, I. Pors, A. Delafosse, C. Paraud // Parasitology research. — 2013. — Vol. 112. — No. 10. — pp. 3423-3431.
27. Soba, B. Genetic classification of Cryptosporidium isolates from humans and calves in Slovenia / B. Soba, J. Logar // Parasitology. — 2008. — Vol. 135. — No. 11. — pp. 1263-1270.

Reference см. на сайте издательства