

Лимфома у кота

А.А. Березин, ветеринарный врач (berezin3054@gmail.com);
А.С. Хамаза, ветеринарный фельдшер (anastasia.khamaza@mail.ru).

Ветеринарный диагностический центр «Вита» (344041, г. Ростов-на-Дону, ул. Мадояна 198/125)

Цель данной статьи — повысить осведомленность ветеринарных специалистов в области лечения и профилактики лимфомы у кошек, а также привести пример эффективности лечения лимфомы посредством химиотерапии, согласно модифицированному протоколу СНОР.

Пациент — 11-месячный кот-метис. Повод для обращения в клинику: хромота в течение нескольких дней и серозные истечения из носа. В качестве методов диагностики использовали рентгенологическое исследование, компьютерную томографию, цитологический анализ по методике отбора материала с помощью тонкоигольной биопсии (ТИАБ), общий и биохимический анализы крови, экспресс-тест на наличие вирусов лейкоза и иммунодефицита. Лечение проводилось с возраста 11 месяцев до одного года девяти месяцев. Приведен подробный протокол лечения.

В статье дана общая характеристика лимфомы кошек, описаны ее виды и клиническая картина, рекомендуемые схемы лечения и прогноз, приведены сведения о средней продолжительности жизни кошек с лимфомой при вовремя и оперативно начатом лечении.

Ключевые слова: лимфома, диагностика, химиотерапия, онкология, кошки

Lymphoma in a cat

A.A Berezin, veterinarian (berezin3054@gmail.com)
A.S. Khamaza, veterinary paramedic (anastasia.khamaza@mail.ru)

Veterinary Diagnostic Center «Vita» (198/125, ulitsa Madoyana, Rostov-na-Donu, 344041).

The purpose of this article is to raise the awareness of veterinary specialists in the field of treatment and prevention of lymphoma in cats, as well as to give an example of the effectiveness of treatment of lymphoma with chemotherapy, according to the modified CHOP protocol.

The patient is an 11-month-old half-breed cat. The reason for going to the clinic: lameness for several days and serous discharge from the nose. X-ray examination, computed tomography, cytological analysis using the method of material selection using fine needle biopsy (TIAB), general and biochemical blood tests, rapid test for the presence of leukemia and immunodeficiency viruses (FIV AB/FeLV Ag) were used as methods of diagnosing the disease. The treatment was carried out from the age of 11 months to one year and nine months. The treatment protocol is given in details.

The article provides a general information of feline lymphoma, describes its types and clinical picture, recommended treatment regimens and prognosis, provides information on the average life expectancy of cats with lymphoma with timely and prompt treatment.

Key words: lymphoma, diagnostics, chemotherapy, oncology, cats

Сокращения: АлАТ — аланинаминотрансфераза, АсАТ — аспаратаминотрансфераза, БАК — биохимический анализ крови, ОАК — общий анализ крови, КТ — компьютерная томография, МТ — масса тела, НПВС — нестероидные противовоспалительные средства, ТИАБ — тонкоигольная аспирационная биопсия, УЗИ — ультразвуковое исследование, BASO — basophils (базофилы), EOS — eosinophils (эозинофилы), FeLV — Feline Leukemia Virus (вирус лейкемии кошек), FIV — Feline immunodeficiency Virus (вирус иммунодефицита кошек), HGB — hemoglobin (гемоглобин), HCT — hematocrit (гематокрит), LYM — lymphocytes (лимфоциты), MCH — mean cell hemoglobin (среднее содержание гемоглобина в эритроците), MCHC — mean cell hemoglobin concentration (средняя концентрация гемоглобина в эритроците), MCV — mean cell volume (средний объем эритроцита), MONO — monocytes (моноциты), NEU — neutrophils (нейтрофилы), RET — reticulocytes (ретикулоциты, %), RETIC — reticulocytes (ретикулоциты, К/мкл), PLT — platelets

(тромбоциты), RBC — red blood cells (эритроциты), RDW — width distribution of erythrocytes (распределение эритроцитов по ширине), WBC — white blood cells (лейкоциты).

Введение

Лимфома кошек — злокачественное новообразование лимфатической системы; является весьма распространенным заболеванием, так как, по статистическим данным ветеринарных центров онкологического профиля, составляет до 90 % всех раковых патологий кошек, в частности — от 50 до 90 % гематопоэтических новообразований у животных данного вида [1].

Виды лимфом включают в себя:

1. гастроинтестинальную (кишечную) форму, которая развивается на органах пищеварительного тракта, преимущественно на кишечнике. Это наиболее распространенная форма лимфомы

(до 50 %); бывает как низкокодифференцированной (характеризуется утолщением стенки кишечника), так и высококодифференцированной (на кишечнике формируются большие образования);

2. средостенную форму, которая возникает в виде образований в грудной клетке, располагающихся либо в лимфатических узлах, либо в тимусе. Средостенная лимфома наиболее характерна для молодых животных, большинство которых являются носителями вируса лейкемии кошек. Наиболее подвержены данной форме лимфомы сиамские кошки;

3. почечную форму, которая образуется в почках. Проявления данного типа лимфомы сходны с клинической картиной почечной недостаточности, и включают в себя снижение аппетита, рвоту, потерю массы тела, полидипсию и полиурию. Почечная форма лимфомы кошек часто дает метастазы в нервную систему, поражая спинной и головной мозг, поэтому считается агрессивной формой;

4. назальную форму, которая развивается в носовой полости и приводит к постоянному чиханию и появлению истечений из носа. При прогрессировании заболевания может отмечаться отек носовой перегородки.

5. мультицентрическую форму — данный вид опухоли возникает преимущественно в лимфатических узлах всего организма. Чаще всего вызвана наличием либо вируса иммунодефицита кошек, либо вируса лейкемии кошек. У кошек данная форма опухоли встречается не часто, в отличие от собак [2].

Факторы, вызывающие лимфому кошек, до конца не изучены, однако имеются данные, подтвержденные многочисленными исследованиями, указывающие на взаимосвязь вирусносительства (вирусов лейкемии и иммунодефицита) и последующего развития лимфомы, чаще всего у кошек до 3-летнего возраста [6].

К предрасполагающим факторам относят:

- попадание в организм кошки канцерогенов (к примеру, постоянная подверженность табачному дыму повышает риск развития кишечной формы лимфомы);

- снижение общей резистентности организма [3].

Симптомы гастроинтестинальной лимфомы могут включать в себя: рвоту, снижение МТ, диарею, снижение активности и аппетита, новообразования в брюшной полости, увеличение лимфатических узлов, повышение температуры тела.

Другие разновидности лимфом кошек имеют различные симптомы в зависимости от того, какая область тела поражена. Кошки со средостенной лимфомой могут испытывать проблемы с дыханием и наполнением легких вследствие наличия новообразования в грудной полости.

Кошки с почечной лимфомой часто проявляют симптомы почечной недостаточности (полиурия и полидипсия, потеря массы тела, тошнота).

У кошек с мультицентрической лимфомой, в свою очередь, часто появляются новообразования в области шеи, плеча и около коленей.

Симптомы назальной лимфомы — чихание и истечения из носа [2].

Лечение лимфомы кошек основано на применении химиотерапевтических средств (через определенные промежутки времени). Лучевую терапию назначают, если лимфома локализуется в одном органе, и пациент не имеет противопоказаний к данному виду терапии. Так как лимфома представляет собой системное заболевание, хирургическое лечение не эффективно и носит скорее диагностический или вспомогательный характер (устранение закупорки кишечника, удаление объемного образования и др.).

Описание клинического случая

Пациент — 11-месячный кот. Повод для обращения в клинику: хромота в течение нескольких дней и серозные истечения из носа.

На рентгенограмме изменения анатомии костей задних конечностей не визуализировались.

По результатам ОАК отмечены лейкоцитоз (25,5 тыс/мкл, при норме от 5,5 до 19,5 тыс/мкл), а также тромбоцитопения (158 тыс/мкл, при норме от 300 до 800 тыс/мкл). На приеме назначен мелоксидил суспензия в дозе 0,3 мл однократно, и по 0,15 мл два последующих дня, а также синулукс 250 мг в дозе 125 мг в день в течение 7 дней.

На повторном приеме через 7 дней, со слов владельца животного, отмечено нивелирование хромоты при применении НПВС, но при отмене мелоксидила хромота возобновилась. Бедренный лимфоузел увеличен в размере и плотный по консистенции.

Была выполнена ТИАБ для цитологического исследования материала, полученного из увеличенных лимфатических узлов.

Терапию синулуксом продлили до 14 дней и мелоксидилом еще на 3 дня. Через 14 дней после первого обращения состояние пациента не улучшилось. Было проведено повторное рентгенологическое исследование, которое выявило периостальный рост в районе скакательного и запястного суставов. Кроме того, на второй задней конечности увеличился лимфоузел.

Было принято решение усилить антибиотикотерапию, а также добавить в схему лечения глюкокортикостероиды (юнидокс 100мг по ½ табл 12 дней, линкомицин 250мг по ¼ капсулы 1 раз в сутки 10 дней, метипред 4мг по 1 табл 2 раза в сутки 5 дней, далее по ½ табл 2 раза в сутки еще 5 дней).

На очередном приеме при осмотре отметили покраснение на ушах примерно с начала терапии, похожее на васкулит; на лапах — утолщение в области предплюсны; лимфоузлы (подчелюстные и подколенные) стали менее объемными, однако подчелюстные лимфоузлы сильно увеличены, неправильной формы. Ринит сохранялся в течение всего времени после полного прохождения терапии.

По результатам ОАК и БАК выявлено следующее (табл. 1, 2)

1. Общий анализ крови
General blood test

Показатель, ед. изм.	Норма	Результат	Отклонение, %
RET, %	-	0,6	- (результат в 0,6 % является слишком маленьким, чтобы иметь диагностическое значение для постановки диагноза, поэтому им можно пренебречь)
RBC, млн/мкл	6,6...9,4	9,95	5,9 ▲
RETIC, К/мкл	3...50	59,7	19,4 ▲
HCT, %	24...45	40,4	-
HGB, г/л	80...150	126	-
MCV, фл	39...55	40,6	-
MCH, пг	13...17	12,7	2,3 ▼
MCHC, г/л	31...35	31,2	-
RDW, %	15...27	24,3	-
WBC, тыс/мкл	5,5...19,5	19,39	-
BASO, %	0,1...1	0,4	-
LYM, %	36...54	14	61,1 ▼
MONO, %	1...5	3	-
NEU, %	43...54	79,7	47,6 ▲
EOS, %	2...8	2,9	-
NEU, тыс/мкл	1,48...10,29	15,46	50,2 ▲
LYM, тыс/мкл	0,92...6,88	2,71	-
BASO, тыс/мкл	0,01...0,26	0,07	-
EOS, тыс/мкл	0,17...1,57	0,56	-
MONO, тыс/мкл	0,05...0,67	0,59	-
PLT, тыс/мкл	300...800	443	-

Экспресс-тест на наличие FIV Ab/FeLV Ag выявил у пациента вирус лейкоза в сыворотке крови.

Цитологический анализ показал картину лимфомы. Применение химиотерапии для лечения лимфомы было отложено до результатов КТ (подтверждение диагноза).

УЗИ органов брюшной полости не проводили, так как было принято решение о выполнении КТ всего тела пациента, чтобы определить распространенность опухолевого процесса.

Рентгенографию грудной полости не делали по той же причине. Однако рентгенография за-

2. Биохимический анализ крови
Biochemical blood analysis

Показатель, ед. изм.	Норма	Результат	Отклонение
Общий белок, г/л	57...80	78,6	-
Альбумин, г/л	24...38	26,2	-
Альбумин/глобулин, ед	0,35...1,5	0,5	-
Глюкоза, ммоль/л	3,4...6,9	7,33	6,2 % ▲
α-Амилаза, Ед/л	371...1803	3 153	74,9 % ▲
Билирубин общий, мкмоль/л	1,2...7,9	1,4	-
Щелочная фосфатаза, Ед/л	12...65	32	-
АлАТ, Ед/л	8,3...53	97,7	84,3 % ▲
АсАТ, Ед/л	9,2...40	38,5	-
Креатинин, мкмоль/л	49...165	96	-
Мочевина, ммоль/л	5,5 - 11,1	7,9	-
Мочевина/Креатинин, ед	4 - 33	20,38	-
С-реактивный белок, мг/л	0,001 - 6	1,6	-

дних конечностей (сделана при первом обращении в ветеринарную клинику из-за жалоб владельца на хромоту у питомца) выявила периостальный рост, который может быть связан с наличием лимфомы.

В качестве средства дополнительной диагностики рекомендована КТ, которая показала следующее (рис. 1, 2):

- увеличение размеров лимфатических узлов: нижнечелюстных — до 8,9*5,5 мм (L), 9*5,3 мм (R); подмышечных — до 8,8*4,3 (L), 10,1*4,4 мм (R); подколенных — до 10,3*8,8 мм (L), 12,7*9,8 мм (R).

- признаки наличия очагов повышенной рентген-плотности (что может предполагать наличие метастазов или других изменений) в краниальной и каудальной долях правого легкого (дифференцировать с mts).

- накопление контрастного препарата в увеличенных подмышечных лимфоузлах, имеющих гиподенсивные зоны в центре.

Повторное цитологическое исследование подтвердило лимфому.

Было принято решение о проведении химиотерапии по протоколу СНОР.

Перед каждым введением рекомендованы ОАК и БАК (на мочевины, креатинин, АсАТ, АлАТ и альбумин).

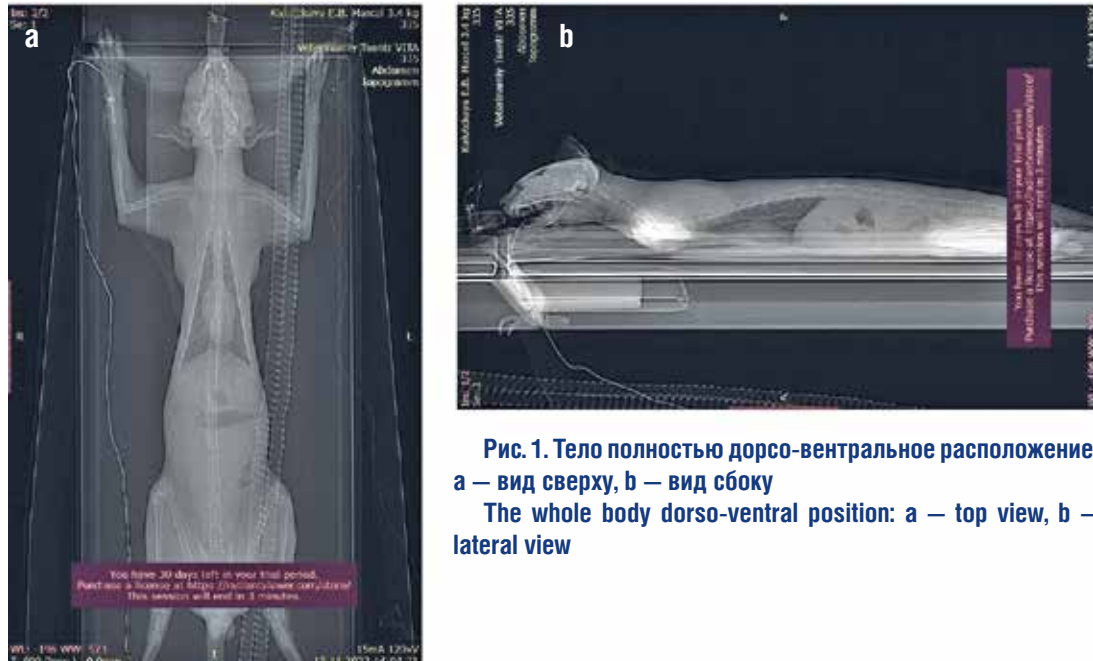


Рис. 1. Тело полностью дорсо-вентральное расположение: а – вид сверху, б – вид сбоку
The whole body dorso-ventral position: a – top view, b – lateral view

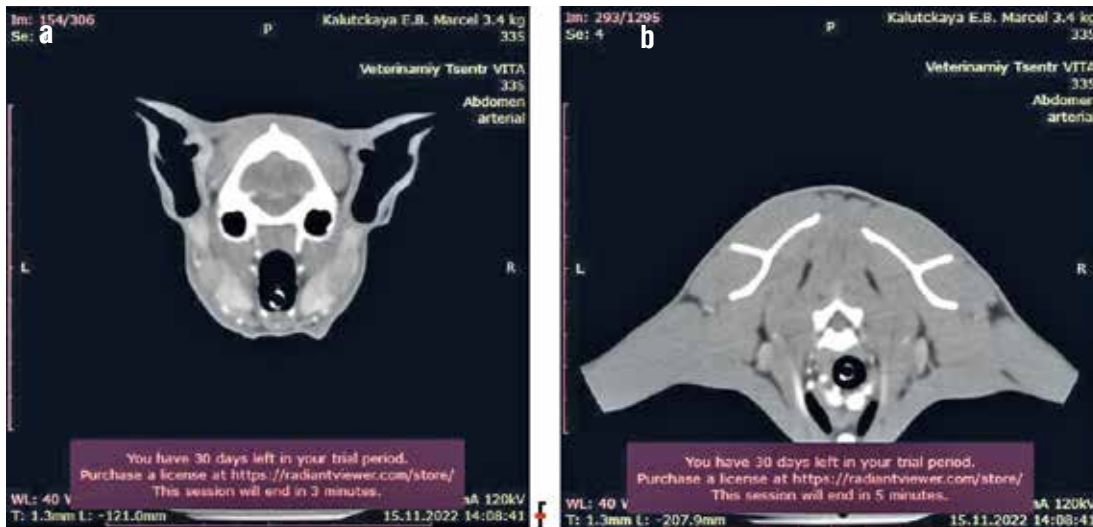


Рис. 2. Увеличенные лимфоузлы: а – подчелюстные, б – предлопаточные
Enlarged lymph nodes a – submandibular, b – prescapular

**Протокол лечения
(5-я, 10-я, 12-я, 14-я, 16-я, 18-я, 20-я, 22-я и 24-я неделя – перерыв в лечении)**

Неделя	Протокол
1-я	Преднизолон 2 мг/кг 1 р/сут Метипред 1,5 табл Винкристин 0,7 мг/кв. м Омез 1 мг/кг 1/4 капсулы 1 раз в сутки за 30 мин до еды или через 2 ч после еды (можно с небольшим количеством корма)
2-я	Циклофосфамид 250 мг/кв. м Эндоксан 1г разведенного на 50 мл натрия хлорида введено 3 мл внутривенно капельно (250 мг/кв. м) Преднизолон 1,5 мг/кг 1р/сут 1 табл метипреда Фуросемид 1 мг/кгр.о. 2 р/сут 2 дня Омез (см. 1-я неделя)
3-я	Винкристин 0,7 мг/кв. м Преднизолон 1 мг/кг 1р/сут 1 табл метипреда Омез (см. 1-я неделя)

4-я	Доксирубицин 30 мг/кв. м за 20 мин по 1мг/кг при МТ менее 15 кг Серения 0,1 мл/кг МТ (= 0,1 мг/кг МТ) Преднизолон 0,5 мг/кг 1р/сут 1/2 табл метипреда
6-я	Винкристин 0.7 мг/кв. м
7-я	Циклофосфамид: 250 мг/кв. м Фуросемид: 1 мг/кгр.о. 2 р/сут 2 дня
8-я	Винкристин 0.7 мг/кв. м
9-я	Доксирубицин: 30 мг/кв. м за 20 мин по 1мг/кг при МТ менее 15 кг Серения 0,1 мл/кг МТ (= 0,1 мг/кг МТ)
11-я	Винкристин 0,7 мг/кв. м
13-я	Циклофосфамид 250 мг/кв. м Фуросемид 1 мг/кг р.о. 2 р/сут 2 дня
15-я	Винкристин 0,7 мг/кв. м
17-я	Доксирубицин 30 мг/кв. м за 20 мин по 1мг/кг при МТ менее 15 кг Серения 0,1 мл/кг МТ (= 0,1 мг/кг МТ)

19-я	Винкристин 0.7 мг/кв. м
21-я	Циклофосфамид 250 мг/кв. м Фуросемид 1 мг/кг.о. 2 р/сут 2 дня
23-я	Винкристин 0.7 мг/кв. м
25-я	Доксирубицин 30 мг/кв. м за 20 мин по 1мг/кг при МТ менее 15 кг Серения 0,1 мл/кг МТ (= 0,1 мг/кг МТ)
26-я	Прекращение химиотерапии

Обсуждение и заключение

Проведено комплексное обследование кота. Выполнены необходимые для полноценного понимания картины заболевания исследования: клинический осмотр со сбором анамнеза жизни пациента, рентгенологические исследования, КТ с применением контрастного вещества Омнипак, цитологический анализ образцов, взятых с помощью методики ТИАБ, развернутый ОАК с расшифровкой лейкограммы, стандартный биохимический анализ крови на 11 показателей. Цитологическое описание увеличенных лимфоузлов включало в себя указание на клеточный состав (вид клеток, расположение, наличие атипичных форм, размер, количество, форма и размер ядер), признаки злокачественности.

На основании изучения клинической картины основного и сопутствующих диагнозов можно сделать следующие выводы:

1. заболевание на ранних стадиях имеет специфические клинические проявления, такие как гипертермия и увеличение регионарных лимфоузлов;
2. при раннем обнаружении лимфомы она хорошо поддается химиотерапии с довольно быстрым наступлением ремиссии у животного.

После обследования животного была назначена обоснованная терапия, согласующаяся с нормами лечения данного заболевания и возможностями клиники. Лечение также учитывало сопутствующие заболевания животного.

При данном виде лимфомы хирургическое вмешательство не требовалось, так как были затронуты только нижнечелюстные, подмышечные и подколенные лимфоузлы. Основным методом лечения лимфом является химиотерапия. Целесообразность химиотерапии как основного метода лечения лимфом у кошек определяется с учетом общего состояния животного, тяжести заболевания, отсутствия таких противопоказаний, как сахарный диабет или почечная недостаточность [4].

В качестве дополнительного метода лечения можно применять лучевую терапию, если у животного нет к ней противопоказаний, и если позволяют возможности клиники.

Протокол лечения зависит от вида лимфомы и определяется ветеринарным специалистом с учетом возможностей ветеринарной клиники. Существует несколько протоколов лечения лимфом, однако в данном случае было решено использовать протокол

СНОР: 25-недельный протокол циклофосфамида, доксорубина, винкристина и преднизолона (см. протокол).

Комбинированная химиотерапия обеспечивает наиболее длительную продолжительность ремиссии и повышает выживаемость кошек с лимфомой. В отличие от собак, кошки хуже поддаются химиотерапии. Приблизительно 38 % пациентов будут иметь стойкий ответ на данный вид терапии, и около 25 % войдут в частичную ремиссию. Так как ответ на терапию служит прогностическим фактором, кошки, лучше ответившие на протокол лечения СНОР, имеют более продолжительный срок жизни. Хотя имеются данные, что средняя продолжительность без прогрессирования заболевания и общая выживаемость составляют 56 и 97 дней, соответственно, определенная часть кошек может прожить более 1500 дней [5]. У данного животного удалось добиться стойкой частичной ремиссии.

Ранняя диагностика лимфом у кошек позволяет выбрать наиболее оптимальную тактику лечения и определить прогноз.

Специфические симптомы данного заболевания включают в себя: рвоту, потерю МТ, диарею, вялость, снижение аппетита, увеличение лимфоузлов с изменением их консистенции (в более плотную сторону), повышение температуры.

Прогноз заболевания осторожный вплоть до неблагоприятного в зависимости от стадии заболевания и выбранной тактики лечения.

Основной метод лечения при лимфоме кошек — химиотерапия. Наиболее рациональным методом является комбинированная химиотерапия, так как кошки хуже собак поддаются химиотерапии [7].

Конфликт интересов

Авторы статьи не имеют финансовых или личных отношений с другими лицами или организациями, которые могли бы повлиять на достоверность или содержание этой работы.

Библиография

- 1 *Limfoma u koshek i sobak: interv'yu s onkologom* [Lymphoma in cats and dogs: an interview with an oncologist] Available at <https://www.biocontrol.ru/blog/limfoma-u-koshek-i-sobak-intervyu-s-onkologom.html> [In russ.]
- 2 Boldan M., *Lymphoma in Cats*, Available at https://www.petmd.com/cat/conditions/cancer/c_ct_lymphoma
- 3 Durham A.C., Krick E.L., *Feline Lymphoma* <https://www.vet.upenn.edu/docs/default-source/penn-annual-conference/pac2016-proceedings/companion-animal-track-1/feline-lymphoma--drs-krick-durham.pdf?sfvrsn=4>.
- 4 *Lymphoma in Cats*, Available at <https://www.vet.cornell.edu/departments/cornell-feline-health-center/health-information/feline-health-topics/lymphoma#:~:text=Unvaccinated%20outdoor%20cats%20are%20at,elevated%20risk%20for%20gastrointestinal%20lymphoma.>
- 5 Chemotherapy Protocols - UW Veterinary Care Available at <https://uwveterinarycare.wisc.edu/small-animal/cats-and-dogs/oncology/chemotherapy-protocols>
- 6 *Limfoma u koshek* [Lymphoma in cats] Available at [https://vetspb.ru/onkologiya/limfoma-u-koshek\[In russ.\]](https://vetspb.ru/onkologiya/limfoma-u-koshek[In russ.])
- 7 Sidorova K.A., Tatarnikova N.A., Kochetova O.V., Shul'ga E.S., Krasnolyuova E.P., *Limfoproliferativny'e zabolovaniya melkix domashnix zhivotny'x* [Lymphoproliferative diseases of small pets] URL: <https://cyberleninka.ru/article/n/limfoproliferativnye-zabolovaniya-melkih-domashnih-zhivotnyh>