

## Синдром острого травматического гастроэнтерита, осложненного сухим кератоконъюнктивитом у щенка мопса

**О.В. Калашникова.** ветеринарный врач-гастроэнтеролог, токсиколог. ([kolga.vet@yandex.ru](mailto:kolga.vet@yandex.ru))

Ветеринарная клиника Сотникова (197375, Коломьяги, ул. Репищева, д. 13, кор. 1).

*Острый гастроэнтерит, сопровождающийся рвотой и диареей, часто встречается в практике ветеринарного врача. Ранее было принято применять для лечения данных пациентов антимикробные препараты, поскольку бактериальные инфекции считались одной из основных причин острого расстройства желудочно-кишечного тракта. Современные исследования микробиома привели к пересмотру протокола лечения острого гастроэнтерита, теперь рекомендуется использовать пробиотики, пребиотики, модификацию рациона и симптоматическое лечение.*

*Описываемый клинический случай отражает столкновение традиционного подхода к лечению острого гастроэнтерита антимикробным препаратом и дружелюбного микробиому варианта лечения, с применением пробиотика, антиэметика и инфузионной терапии. В данном случае отмена антимикробного препарата привела к улучшению состояния пациента и быстрому выздоровлению.*

**Ключевые слова:** острый гастроэнтерит, микробиом, пробиотики, антиэметики

## Syndrome of acute traumatic gastroenteritis complicated by dry keratoconjunctivitis in a pug puppy

**O.V. Kalashnikova,** veterinarian-gastroenterologist, toxicologist. ([kolga.vet@yandex.ru](mailto:kolga.vet@yandex.ru)).

Sotnikov Veterinary Clinic (of. 1, h. 13, Repishchev str., Kolomyagi, RF, 197375).

*Acute gastroenteritis, accompanied by vomiting and diarrhea, is often found in the practice of a veterinarian. Previously, it was customary to use antimicrobials for the treatment of these patients, since bacterial infections were considered one of the main causes of acute gastrointestinal disorders. Modern microbiome studies have led to a revision of the protocol for the treatment of acute gastroenteritis, now it is recommended to use probiotics, prebiotics, dietary modification and symptomatic treatment. The described clinical case reflects the collision of the traditional approach to the treatment of acute gastroenteritis with an antimicrobial drug and a microbiome-friendly treatment option using probiotics, antiemetics and infusion therapy. In this case, the cancellation of the antimicrobial drug led to an improvement in the patient's condition and a rapid recovery.*

**Keywords:** acute gastroenteritis, microbiome, probiotics, antiemetics

**Сокращения:** ЖКТ — желудочно-кишечный тракт, КЖК — короткоцепочечные жирные кислоты, ПЦР — полимеразная цепная реакция, УЗИ — ультразвуковое исследование, HGB — hemoglobin (гемоглобин), HCT — hematocrit (гематокрит), LYM — lymphocytes (лимфоциты), MCH — mean cell hemoglobin (среднее содержание гемоглобина в эритроците), MCHC — mean cell hemoglobin concentration (средняя концентрация гемоглобина в эритроците), MCV — mean cell volume (средний объем эритроцита), PLT — platelets (тромбоциты), RBC — red blood cells (эритроциты), WBC — white blood cells (лейкоциты).

### Введение

Существует практика применять антимикробные препараты при диарее любой этиологии, забывая

о том, что антибиотики действуют только на чувствительные к ним бактериальные микроорганизмы и не способны устранять иные причины диареи. Паразитарные инвазии, токсины, травматические поражения, связанные с поеданием инородных тел, диетологические погрешности, вирусные инфекции и инородные тела, травмирующие ЖКТ, не могут быть вылечены антибиотиками, а ведь они являются основными причинами острых поражений ЖКТ. Первичные бактериальные инфекции встречаются крайне редко, но даже они реагируют на модификацию рациона, пробиотики и пребиотики без применения антибиотиков [6].

Учитывая, что доказанная польза от применения антибиотиков у собак с неосложненной острой диареей минимальна (если таковая вообще имеется), нет никаких оснований для поддержки рутинного назначения антибиотиков в случаях острых гастроэнтеритов [6, 8]. Более того, от применения антибиотиков

получает повреждение микробиом кишечника, из-за чего острый гастроэнтерит может перейти в хроническую форму. Вернее, именно применение антибиотиков щенкам относят к одному из основных факторов развития хронической энтеропатии впоследствии [8, 9, 12].

На примере данного случая хотелось бы продемонстрировать дружественный к микробиому подход в терапии и обозначить необходимость внимательного отношения к пациенту, что позволяет предотвращать и своевременно лечить возникающие осложнения.

## Описание клинического случая

Пациент — 8-месячный мопс. В течение суток у него наблюдалась многократная рвота полупереваренным кормом и мишурой. Кал был оформленный со слизью, затем стал водянистым, частота дефекации увеличилась. За сутки до этого щенок погрыз кресло, оторвал и, вероятно, проглотил глаза у мягкой игрушки, грыз мишуру, перевернул цветочный горшок и наелся листьев фиалки. Аппетит отсутствовал, жажда была снижена, мочеиспускание и активность оставались в норме.

Дежурный врач при осмотре собаки не обнаружил абдоминальной боли, признаков дегидратации или изменения цвета слизистых. Температура была 38,6 °С.

При УЗИ отметили дилатацию желудка эхогенным и анэхогенным содержимым, утолщение стенки желудка, дилатацию просвета ободочной кишки жидкостным содержимым. Инородные тела в ЖКТ обнаружены не были.

Щенку назначили смекту, сукральфат и нифуроксазид, взяли кал на ПЦР анализ к парвовирусному энтериту. Вероятно, дежурный врач предполагал парвовирусный энтерит или бактериальное заболевание; дифференциальные диагнозы не отражены в описании приема и автору статьи неизвестны.

Вечером, через 8 ч после приема, владельцы вернулись в клинику с жалобой на нарастающую вялость у питомца и были приняты гастроэнтерологом.

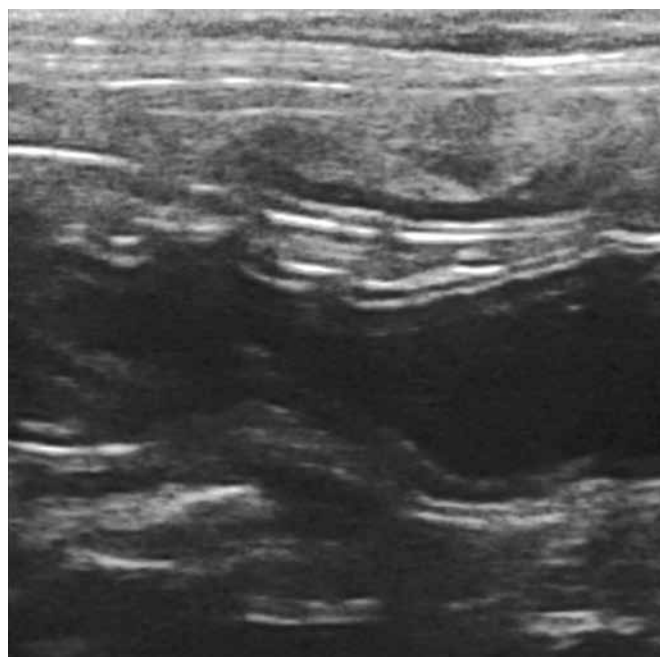
При пальпации: брюшная стенка напряжена, отмечен выраженный метеоризм и дефекация жидким калом вишневого цвета (рис. 1), с примесью фрагментов ткани и резким запахом. Конъюнктивы глаз была гиперемирована, из глаз слизистые выделения. Температура поднялась до 39,1 °С.

В ходе УЗИ обнаружен пустой желудок, а также дилатированный жидкостным содержимым тонкий и толстый кишечник с усиленной неравномерной перистальтикой (рис. 2).

На момент осмотра основными дифференциальными диагнозами были травматический гастроэнтерит, вызванный поеданием инородных предметов, и геморрагический гастроэнтерит собак. Последний сопровождается выраженной гемоконцентрацией (гематокрит более 55 %), гиповолемическим шоком и риском летального исхода. Поскольку щенок был



**Рис. 1. Мелена, жидкий кал вишневого цвета  
Melena, cherry-colored liquid feces**



**Рис. 2. Ультразвуковое исследование: расширенная анэхогенным (жидкостным) содержимым петля тощей кишки  
Ultrasound examination: the loop of the jejunum expanded with anechoic (liquid) contents**

вакцинирован, парвовирусный энтерит считался менее вероятным диагнозом. Для уточнения диагноза был взят клинический анализ крови.

Щенку был установлен внутривенный периферический катетер и проведена инфузия сбалансирован-

ным кристаллоидом стерофундином по 25 мл/кг/ч в течение нескольких часов до получения результата анализов.

Также был введен маропитант (Маропиталь®) 0,8 мл подкожно однократно для устранения рвоты и снятия висцеральной боли. Для коррекции состояния, связанного с нарушением нормального микробиома кишечника, спровоцированного травмой инородным телом и применением нифуроксазида, назначен препарат сахаромидетов 30...50 мг/кг внутрь 2 раза в сутки 30 дней. В качестве симптоматической терапии рекомендован обволакивающий препарат сукральфата или висмута на 5...7 дней. Рекомендовано кормление промышленными консервами линейки «Гастроинтестинал» в ближайшие 3 суток.

### 1. Результаты общеклинического анализа крови Results of a general clinical blood test

Показатель, ед/изм	Референсное значение	Результат анализа
HGB, г/л	130,0...190,0	160
RBC, • 10 <sup>12</sup> /л	5,4...7,8	6,61
WBC, • 10 <sup>9</sup> /л	6,0...17,0	6,9
PLT, • 10 <sup>9</sup> /л		
Автоматический подсчет	160,0...430,0	356
Ручной подсчет	160,0...430,0	360
HCT, %	37,0...54,0	49,4
MCH, пг	22,0...27,0	24,2
MCHC, г/дл	32,0...36,0	32,4
MCV, фл	62,0...74,0	74,7
Ядросодержащие эритроциты, кл/100 лейкоцитов	0,0...2,0	0,0

По анализу крови не выявлено значимых изменений, указывающих на гемоконцентрацию. Объем инфузий снижен до 100 мл 2 раза в сутки за 1,5...2 ч для восполнения потерь с диареей. Отмечено усиленное производство молодых палочкоядерных нейтрофилов, без общего лейкоцитоза, а также морфологические изменения нейтрофилов, что косвенно указывало на острое воспаление. На следующий день аппетит оставался сниженным, диарея с кровью продолжалась, но рвота, вялость и боль отсутствовали, поэтому маропитант был отменен.

В следующие два дня отмечали ухудшение состояния глаз: усиливалось покраснение и отек век, отделяемое стало слизисто-гнойным. При осмотре

### 2. Лейкограмма Leukogram

Значение	Показатель, абсолютное значение, • 10 <sup>9</sup> /л									
	Э	Б	Бл	Пром	М	Мета	П	С	Л	Мон
Референсное	0,1...1,2	0...0,1	0	0	0	0	0,0...0,3	3,0...11,5	1,0...5,0	0,0...1,2
Результат	0,07	0	0	0	0	0	1,17	3,04	1,52	1,1

Э — эозинофилы, Б — базофилы, Бл — бласты, М — миелоциты, Мета — метамиелоциты, Пром — промиелоциты, П — палочкоядерные, С — сегментоядерные, Л — лимфоциты, Мон — моноциты  
Особенности морфологии клеток: нейтрофильная токсичность +

офтальмологом отмечен прелимбальный отек роговицы, передняя камера глаз прозрачная, миоз, конъюнктива гиперемирована (бульбарная), незначительный блефароспазм, снижение слезопродукции. Изменения более выражены со стороны правого глаза. Назначена местная обработка глаз.

Лечащим гастроэнтерологом к терапии добавлен курс маропитанта (Маропиталья®) по 0,8 мл подкожно в течение 5 дней для блокировки фактора Р угнетающего слезопродукцию. С первой же инъекции препарата состояние глаз улучшилось и к концу курса пришло в норму.

Диарея была устранена в течение суток, аппетит восстановился за два дня. Вялость, рвота и абдоминальная боль прекратились после первого же введения маропитанта (Маропиталья®) и кристаллоидного раствора. Выбранная лечебная тактика не уступает антибиотикотерапии в скорости устранения диареи и приводит к полноценному выздоровлению без риска возобновления диареи сразу после отмены антимикробного препарата [12]. Не обнаружено ни одного исследования, которое указывало бы на устранение диареи в более короткие сроки при применении антибиотиков. Зато есть крупное ретроспективное исследование, показывающее, что модификация рациона питания и нутрицевтики (которые включали пробиотики) положительно влияли на прекращение острой диареи. Однако такой связи с фармацевтическими препаратами (включая антибиотики) обнаружено не было [10]. В другом исследовании не удалось выявить существенной разницы во времени выздоровления у собак, получавших метронидазол, по сравнению с плацебо [11].

### Обсуждение и заключение

Инородные тела ЖКТ могут повредить стенку кишки, даже в том случае, когда не вызывают обструкции и эвакуируются самостоятельно. Защитные свойства слизистой оболочки при травме снижаются, и развивается дисбактериоз, сопровождающийся диареей и поступлением в кровь бактериальных токсинов [13, 14]. Это состояние может осложняться развитием острого геморрагического синдрома или другими симптомами, связанными с реакцией на токсины бактерий. Возможно, синдром сухого глаза был таким осложнением.

Существует множество доказательств, указывающих на роль аутоиммунного или инфекционного

воспаления в патогенезе синдрома сухого глаза. Но во многих случаях у собак диагностируют спонтанную форму сухости глаз без возможности определить основную этиологию. В данном случае достоверно неизвестно, что именно спровоцировало угнетение слезной продукции. Известно, что собаки-брахицефалы более склонны к развитию сухого кератоконъюнктивита, чем представители пород с удлиненной мордой.

Может вызвать удивление применение маропитанта (Маропиталь®) не только в качестве антиэметика. Есть ряд исследований, подтверждающих эффективность препарата для устранения воспаления, хронической боли и восстановления слезной продукции [1, 15, 16].

Вещество Р — нейропептид, который участвует в патогенезе различных воспалительных состояний и является важным посредником в передаче боли. Недавно была описана роль фактора Р в патогенезе сухого кератоконъюнктивита [1, 15, 16]. Маропитант (Маропиталь®) — антагонист рецептора нейрокина-1, блокирует рецепторы вещества Р, благодаря чему восстанавливается функция слезной продукции в острых случаях и значительно облегчается течение хронического заболевания, за счет подавления патогенного ответа Т-хелпера-17. [1, 15, 16]. У маропитанта огромный потенциал для лечения аутоиммунных воспалительных заболеваний. Препарат уже используется в лечении панкреатита и синдрома сухого глаза, другие возможности находятся в стадии изучения [1, 15...17].

Еще одним важным моментом в лечении данного пациента становится использование пробиотика вместо антибиотика, несмотря на мелену, гематохезию, вялость и субфебрильную температуру. Исследования последних лет доказали важную роль микробиоты в организме собаки и необходимость бережного к ней отношения [3...6, 8, 10...12].

Кишечная микробиота препятствует проникновению патогенов, помогает в пищеварении и аккумуляции энергии из рациона, обеспечивает питанием энтероциты. Например, такие питательные вещества, как крахмал, клетчатка и пектин расщепляются бактериями, в результате чего продуцируются КЖК. Последние необходимы для регуляции перистальтики и роста кишечного эпителия. Бактерии кишечника превращают первичные желчные кислоты во вторичные при их гибели от антибиотиков, желчные кислоты не всасываются в кровь, а попадают в толстый кишечник, из-за чего возникает осмотическая диарея [18].

В 2011 году проведено исследование, показавшее, что у собак с геморрагическим гастроэнтеритом, антибиотики, направленные на аномальный микробиом ЖКТ, не улучшали клинические результаты по сравнению с лечением плацебо. Следовательно, применение антибиотиков не только вредно, но и не эффективно [19].

В «MEMBERS OF THE WSAVA THERAPEUTIC GUIDELINES GROUP (TGG) VERSION 1; JANUARY 20TH, 2020» рекомендуется избегать применения

метронидазола, следует проводить пробное лечение пробиотиками или пробиотиками с пребиотиками. Серьезное отношение к данной рекомендации уменьшит риск развития резистентности к антибиотикам и позволит лечить острый гастроэнтерит у собак, не нанося пациенту вреда.

## Конфликт интересов

Спонсором данного исследования является компания «Апиценна».

## References

1. Taketani Yu., Marmalidou A., Dohlmán Th.H., Singh R.B., Amouzegar A., Chauhan S.K., Chen Y., Dana R., Restoration of Regulatory T-Cell Function in Dry Eye Disease by Antagonizing Substance P/Neurokinin-1 Receptor. *Am J Pathol*, 2020 Sep, No. 190(9), pp. 1859-1866. doi: 10.1016/j.ajpath.2020.05.011.
2. Yang S.-I., Kim J.-H., Jeong S.-W., Han H.-J., Acute hemorrhagic diarrhea syndrome associated with contaminated foreign bodies (used feminine hygiene products) in a Golden Retriever dog., *J Vet Med Sci*, 2018 Apr. Vol. 18, No. 80(4), pp. 629-633. doi: 10.1292/jvms.17-0633.
3. AlShawaqfeh M.K., Wajid B., Minamoto Y., Markel M., Lidbury J.A., Steiner J.M., et al., A dysbiosis index to assess microbial changes in fecal samples of dogs with chronic inflammatory enteropathy, *FEMS MicrobiolEcol.*, 2017 Nov 1, No. 93(11). doi: 10.1093/femsec/fix136.
4. D'Angelo S., Fracassi F., Bresciani F., Galuppi R., Diana A., Linta N., et al., Effect of *Saccharomyces boulardii* in dog with chronic enteropathies: double-blinded, placebo-controlled study. *VetRec.* 2018, Mar 3, No. 182(9), pp. 258. doi: 10.1136/vr.104241.
5. Suchodolski Jan., *Probiotics, Prebiotics, Synbiotics, and Intestinal Health of Dogs and Cats*, 2020. Available at: <https://todaysveterinarypractice.com/nutrition/probiotics-prebiotics-synbiotics-dogs-cats/>
6. Grimes M., Lidbury J., *Antibiotics in canine GI disease: when to use and when to ditch*. 2020. Available at: <https://www.dvm360.com/view/antibiotics-in-canine-gi-disease-when-to-use-and-when-to-ditch>.
7. *BSAVA Manual of Canine and Feline Gastroenterology* Edition: 3<sup>rd</sup>. Edited by: E.J. Hall, D.A. Williams and A. Kathrani. Available at: <https://www.amazon.com/Manual-Gastroenterology-British-Veterinary-Association/dp/1905319967>
8. Stavroulaki E.M., Suchodolski J.S., Xenoulis P.G., *Effects of antimicrobials on the gastrointestinal microbiota of dogs and cats*, Available at: <https://pubmed.ncbi.nlm.nih.gov/36427604/>
9. Gaillard V., Chastant S., England G., Forman O., German A.J., Suchodolski J.S., Villaverde S., Chavatte-Palmer P., Péron F., *Environmental risk factors in puppies and kittens for developing chronic disorders in adult hood: A call for research on development al programming*, Available at: <https://pubmed.ncbi.nlm.nih.gov/36619947/>
10. Singleton D.A., Noble P.J.M., Sanchez-Vizcaino F, et al., Pharmaceutical prescription in canine acute diarrhoea: a longitudinal electronic health record analysis of first opinion veterinary practices, *Front VetSci*, 2019 Jul 2, No. 6, pp. 218. doi: 10.3389/fvets.2019.00218
11. Shmalberg J., Montalbano C., Morelli G., et al., A randomized double blinded placebo-controlled clinical trial of a probiotic or metronidazole for acute canine diarrhea. *Front VetSci* 2019 Jun 4, No. 6, pp. 163 doi: 10.3389/fvets.2019.00163
12. van Lienden M., Utilizing microbiome-friendly treatments to stop diarrhea in its tracks, 2023. Available at: <https://www.veterinarypracticenews.ca/microbiome-june-2023/>
13. Suchodolski J.S. Diagnosis and interpretation of intestinal dysbiosis in dogs and cats, *Vet J*, 2016 Sep, No. 215, pp. 30-37. doi: 10.1016/j.tvjl.2016.04.011.
14. Canine microbiome dysbiosis. Jan Suchodolski. Published 29/06/2022 Available at: <https://www.researchgate.net/profile/Jan-Suchodolski>
15. Foulsham W., Marmalidou M., Amouzegar A., Coco Gu., Chen Y., Dan R., Review: The function of regulatory T cells at the ocular surface. *Ocul Surf.*, 2017 Oct, No. 15(4), pp. 652-659. doi: 10.1016/j.jtos.2017.05.013.
16. Yu M., Chen Y., Lee S.-M., Nakao T., DanaR., Neurokinin-1 Receptor Antagonist Ameliorates Dry Eye Disease by Inhibiting Antigen-presenting cell Maturation and Th 17 cell Activation., *Am J Pathol*, 2020 Jan, No. 190(1), pp. 125-133. doi: 10.1016/j.ajpath.2019.09.020
17. Tsukamoto A., Ohgoda M., Haruki N., et al. The anti-inflammatory action of maropitant in a mouse model in acute pancreatitis. *J Vet Med Sci*, 2018 Mar 24, No. 80(3), pp. 492-498. doi: 10.1292/jvms.17-0483
18. Jergens E., Heilmann R.M. Canine chronic enteropathy-Current state-of-the-art and emerging concepts, 2022. Available at: <https://pubmed.ncbi.nlm.nih.gov/36213409/>
19. Unterer S., Strohmeyer K., Kruse B.D., Sauter-Louis C., Hartmann K., Treatment of aseptic dogs with hemorrhagic gastroenteritis with amoxicillin/clavulanic acid: a prospective blinded study. *J Vet Intern Med.* 2011 Sep-Oct, No. 25(5), pp. 973-979. doi: 10.1111/j.1939-1676.2011.00765.x