

Стратегия консервативной терапии бактериальных язв роговицы у собак и кошек

Ю.Ю. Артюшина, кандидат ветеринарных наук, ветеринарный врач-офтальмолог (dobro450@mail.ru).

Центр ветеринарной офтальмологии доктора Шилкина А.Г. (129323, Москва, ул. Снежная, д. 13 корп. 1) (eyevet.ru).

Бактериальные язвы роговицы относятся к наиболее распространенному и тяжелому заболеванию органа зрения у собак и кошек, с которым сталкивается ветеринарный специалист в рутинной клинической практике. Они трудно поддаются терапии, часто завершаются значительным нарушением прозрачности роговицы, а в случаях распространения бактериальной инфекции на интраокулярные структуры вызывают осложнения вплоть до гнойного эндофтальмита и гибели глаза. В статье представлен обзор литературных данных об этиологических факторах, клинической картине и патогенезе бактериальных язв роговицы. Дано описание комплексного подхода консервативной терапии бактериальных язв, обозначены клинические критерии эффективности проводимого лечения, а также клинические характеристики язвенного дефекта, требующего выполнения лечебной кератопластики. Статья содержит фотоиллюстрации нескольких клинических случаев бактериальных язв роговицы у кошек и собак.

Ключевые слова: роговица, язва роговицы, бактериальный кератит, кератомалация, собака, кошка.

Conservative therapy strategy of bacterial ulcerative keratitis in dogs and cats

J. Yu. Artiushina, PhD in Veterinary Sc., veterinary ophthalmologist (dobro450@mail.ru).

Ophthalmology center of DVM Shilkin A.G. (13/1, Snezhnaya str., Moscow, 129323).

Bacterial ulcerative keratitis are the most common and severe eye diseases in dogs and cats encountered by veterinarians in routine clinical practice. They are difficult to treat, often leads to significant cornea transparency degradation, and if bacterial infection spreading to intraocular structures, they cause complications including purulent endophthalmitis and eye destruction. The article presents data on the etiological factors, clinical symptoms and pathogenesis of bacterial corneal ulcers. This is a review of the bacterial ulcer's conservative treatment options, clinical criteria for the treatment effectiveness, ulcer healing clinical characteristics and requiring ulcer keratoplasty clinical characteristics. The article contains several clinical cases photos of bacterial corneal ulcers in cats and dogs.

Keywords: cornea, corneal ulcer, bacterial ulcerative keratitis, corneal melting, dog, cat.

Сокращения: ВГД — внутриглазное давление, ГКС — глюкокортикостероиды, ДНК — дезоксирибонуклеиновая кислота, ЧМН — черепно-мозговые нервы, FeLV — Feline leukemia virus (вирус лейкемии кошек), FIV — Feline immunodeficiency virus (вирус иммунодефицита кошек), FHV-1 — Feline herpesvirus -1 (герпесвирус кошек, вирусный ринотрахеит кошек), FCoV — Feline coronavirus (коронавирусная инфекция кошек); М-СХЛ — Modified Corneal Collagen Crosslinking (модифицированный кросслинкинг роговичного коллагена)

Введение

В фундаментальной монографии «Corneal Ulcer», опубликованной в 2024 году и посвященной проблематике язвенных кератитов, представлено современное международное определение язвы роговицы

(ulcus cornea) — это дефект эпителия роговицы с вовлечением в воспалительный процесс подлежащей стромы, потенциально представляющий собой неотложное состояние, угрожающее зрению [14]. Язва роговицы, осложненная бактериальной микрофлорой — тяжелый воспалительный процесс, характеризующийся присутствием гнойного инфильтрата и разрушением поверхностного эпителия, а также поверхностных, средних и глубоких слоев стромы роговицы. Бактериальные язвы роговицы среди всех патологий глаза характеризуются наибольшей клинической тяжестью и скоротечностью процесса разрушения роговицы [8, 16].

Этиологические факторы

К развитию бактериальных язв роговицы у собак и кошек предрасполагает множество факторов:

ранения, травмы и микротравмы роговицы, различные нарушения вспомогательного аппарата глаз, способствующие хронической травматизации роговицы (дистихиаз, трихиаз, рост эктопической ресницы, энтропион или эктропион век, хронический блефарит, новообразования век), заболевания роговицы, сопровождающиеся ее эрозированием (кератиты, сухой кератоконъюнктивит, поверхностные дистрофии роговицы), лагофтальм различного генеза (вследствие травм или хирургических вмешательств, паралича ЧМН V, ЧМН VII) или экзофтальмия (сопутствующая росту ретробульбарного новообразования или другой этиологии) [29]. Нерациональная местная медикаментозная терапия ГКС вирусных патологий роговицы (стероидоосложненные формы герпетического FHV-1 кератита кошек) или длительная системная терапия кортикостероидами также предрасполагают к развитию осложненных язвенных дефектов роговицы.

Максимальная вероятность развития бактериальной язвы возникает при микротравмировании роговицы растительным материалом или при ее ранениях когачьими когтями вследствие высокой микробной контаминации поврежденных [9, 10]. Хронические патологии роговицы зачастую сопровождаются нарушением стабильности слезной пленки; повреждение гликокаликса эпителиоцитов ослабляет поверхностную систему защиты и способствует адгезии бактерий с последующим развитием бактериального кератита. Поверхностные дистрофии роговицы, особенно у возрастных животных, могут осложняться формированием эрозий, при этом высок риск присоединения вторичной инфекции. При сухом кератоконъюнктивите, помимо дефицита продукции водного слоя слезной пленки, наблюдается нарушение ее состава, снижение концентрации защитных факторов (иммуноглобулинов, лизоцима и др.), увеличивается предрасположенность роговицы к бактериальной инвазии. При блефаритах хроническая бактериальная колонизация кожи век предрасполагает к инфицированию любых микротравм роговицы. Нарушение процесса смыкания век при расстройствах иннервации, травмах или осложнениях после хирургических вмешательств, выраженный экзофтальм с неполным смыканием век также представляют собой факторы риска развития кератита и бактериальной язвы роговицы.

Клинические симптомы

Симптомы бактериальной язвы роговицы у кошек и собак разнообразны, но чаще всего отмечают фотофобию, блефароспазм, гиперемию конъюнктивы, слезотечение или присутствие слизисто-гнояного отделяемого из глазной щели, выраженный болевой синдром. Клинические проявления зависят от длительности течения заболевания, патогенности микроорганизмов, интенсивности поражения роговицы. Бактериальная язва роговицы характеризуется наличием гнойного инфильтрата с язвенным

дефектом. Язва может иметь различный размер, форму и глубину поражения, ровные или значительно инфильтрированные края. Изъязвление может располагаться в любой части роговицы, но чаще наблюдается в центральной зоне, где характеризуется более тяжелым течением и труднее поддается терапии. Цвет инфильтрата, окружающего бактериальную язву, зависит от интенсивности клеточной инфильтрации: от серовато-белого при умеренной лейкоцитарной инфильтрации, до бело-желтого при активной гнойной инфильтрации (рис. 1). При переходе воспалительного процесса на глубже лежащие оболочки глаза — радужку, цилиарное тело — развивается передний увеит (кератоирит, кератоиридоциклит) (рис. 2). Радужная оболочка и цилиарное тело подвергаются действию токсинов, проникающих из патологического очага роговицы во влагу передней камеры. Может наблюдаться миоз зрачка, отек и изменение цвета радужной оболочки, отложение преципитатов, появление фибрина во влаге перед-

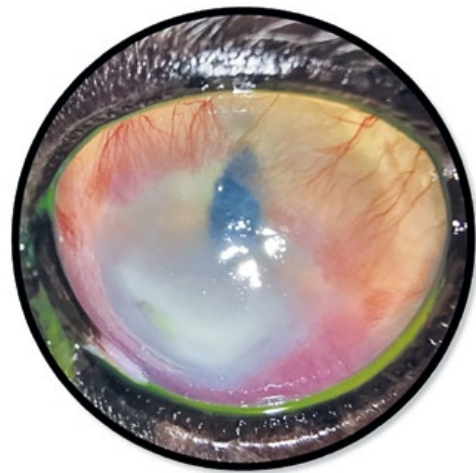


Рис. 1. Бактериальная язва роговицы у кошки. Выраженная лейкоцитарная инфильтрация и васкуляризация роговицы

Bacterial corneal ulcer in a cat. Severe cornea leukocyte infiltration and vascularization

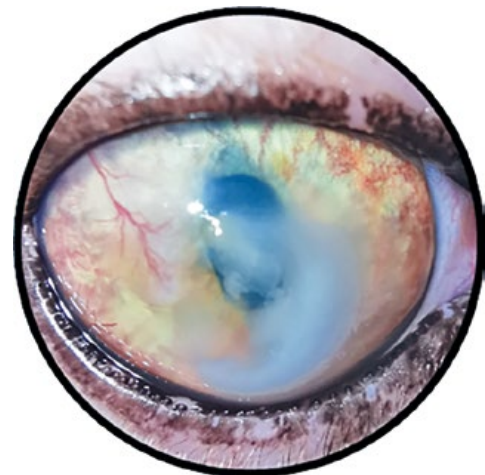


Рис. 2. Бактериальная язва роговицы, передний увеит у кошки

Bacterial corneal ulcer, anterior uveitis in a cat

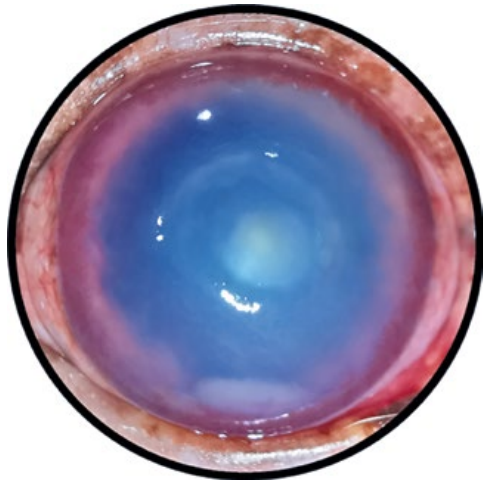


Рис. 3. Бактериальная язва роговицы, гипопион у собаки
Bacterial corneal ulcer, hypopyon in a dog

ней камеры. При глубоких бактериальных язвах роговицы возможно формирование гипопиона (рис. 3), который литически воздействует на эндотелий и десцеметову мембрану, что ускоряет развитие перфорации роговицы [3].

Острое течение гнойной язвы роговицы — наиболее тяжелая форма заболевания; сопровождается быстрым развитием осложнений и в основном возникает при травматическом повреждении роговицы. Язвенный дефект часто имеет гнойную инфильтрацию на дне, прогрессирует по площади и вглубь стромы, вплоть до формирования десцеметоцеле и перфорации. Гистологически острое течение язвы роговицы представляет собой колликовационный некроз стромы роговицы под действием токсинов и протеолитических ферментов, продуцируемых микроорганизмами.

На фоне хронических воспалительных заболеваний глаза развитие бактериальной язвы роговицы характеризуется субклиническим началом и посте-

пенным прогрессированием отклонений, умеренно выраженной воспалительной реакцией, усиливающейся по мере разрушения роговицы.

При смешанной вирусно-бактериальной инфекции, как это наблюдают у кошек в случаях герпетического поражения роговицы (FHV-1), герпетические изъязвления роговицы протекают с присоединением вторичной бактериальной инфекции, чаще стафилококков и стрептококков [30]. Подобные процессы сопровождаются снижением иммунных реакций в тканях на фоне герпетической инфекции, характеризуются скоротечностью и имеют большое количество осложнений, вплоть до кератомалиции, перфорации и развития гнойного эндофтальмита.

Скорость развития гнойно-воспалительного процесса в роговице зависит от патогенности микрофлоры, колонизирующей дефект. Большую клиническую ценность представляют результаты исследования опубликованного в 2024г., проведенного в 2012–2019 годах ветеринарными специалистами Утрехтского университета Нидерландов у собак и кошек имевших стромальные язвы роговицы [28]. По данным исследования, у собак, проходивших лечение с осложненными язвами роговицы, наиболее часто регистрировались бактериальные изоляты: *Staphylococcus* spp (47,2 %), *Streptococcus b*-гемолитический (24,7 %), *Pseudomonas aeruginosa* (10,1 %). Другие микроорганизмы (*E. coli*, *Fusobacterium* spp, *Mycoplasma* spp, *Corynebacterium* spp, грамположительные и грамотрицательные палочки, грамположительные анаэробные кокки) составляли 18,0 %. У кошек, имевших осложненные язвы роговицы, наиболее часто регистрировались изоляты бактерий: *Staphylococcus* spp (*Staphylococcus felis*, *Staphylococcus aureus*, *Staphylococcus pseudointermedius*) (61,5 %), *Streptococcus canis* (15,4 %). Другие микроорганизмы (*Pseudomonas aeruginosa*, *Mycoplasma* spp, Грамположительные анаэробные кокки) составляли 23,1 % (рис. 4).

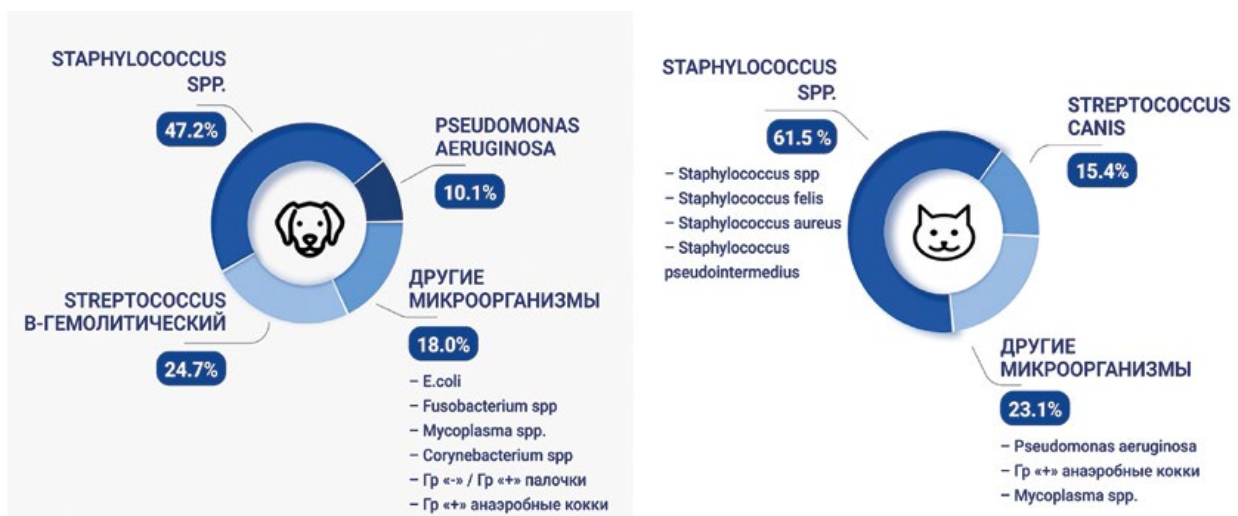

Рис. 4. Микробные изоляты, выделенные из стромальных язв роговицы кошек и собак. (диаграмма выполнена автором статьи по данным Verdenius C.Y., Broens E.M., Slenter I.J.M., Djajadiningrat-Laanen S.C. [28] Microbial isolates from stromal corneal ulcers of cats and dogs. [article author diagram, according to Verdenius C.Y., Broens E.M., Slenter I.J.M., Djajadiningrat-Laanen S.C. [28]

По данным опубликованного в 2023 году международного исследования, проведенного совместно ветеринарными специалистами США и Сербии, у собак, имеющих стромальные язвы роговицы, преимущественно регистрировались бактериальные изоляты *Staphylococcus* spp (до 50 % случаев), *Pseudomonas aeruginosa*, грамотрицательные палочки, коагулазонегативные стафилококки и *Streptococcus canis* [20].

Быстро прогрессирующее развитие гнойной язвы (в течение 24...72 ч от возникновения первичного дефекта) характерно для инфицирования *Pseudomonas aeruginosa*, б-гемолитическим *Streptococcus*, *Staphylococcus aureus*. Постепенно прогрессирующее развитие гнойной язвы роговицы (в течение 7...20 дней от возникновения первичного дефекта) характерно для инфицирования *Staphylococcus* spp. (*Staphylococcus pseudintermedius*), *Streptococcus* spp, *Corynebacterium* spp, *Fusobacterium* spp.

Нарушение целостности эпителия роговицы — один из ведущих факторов риска развития бактериальной язвы роговицы. Также клинически важной является способность некоторых патогенных микроорганизмов к формированию биопленок, регулирующих плотность клеток бактериальной популяции и продукцию внеклеточных факторов патогенности для преодоления систем иммунной защиты организма. Биопленка представляет собой структурированное сообщество микроорганизмов, встроенное в синтезируемый ими экзополимерный матрикс и прикрепленное к роговице (рис. 5). Компоненты биопленки — вода, экзополисахариды (декстран, гиалуроновая кислота и др.), матричные белки, липиды и внеклеточная ДНК. Биопленка обеспечивает наилучшие условия для агрегации, адгезии, интенсивного размножения микроорганизмов и их инвазии в роговицу. Кроме того, биопленка обеспечивает транспорт экзотоксинов, защищает микроорганизмы от окружающей среды и влияния клеток иммунной системы макроорганизма. Структура и свойства биопленки повышают устойчивость микроорганизмов к антимикробным препаратам и антисептикам. Действуя как диффузный барьер, она ограничивает проникновение антибиотика в бактериальные клетки, способствует связыванию или инактивации антибактериального вещества. Феномен биопленок является ведущей причиной антибиотикорезистентности [23].

Среди патогенной микрофлоры, колонизирующей дефекты роговицы у собак и кошек, особо высокой вирулентностью и устойчивостью обладает грамотрицательная аэробная палочковидная бактерия, обитающая в воде и почве — *Pseudomonas aeruginosa* (синегнойная палочка). К феноменам высокой вирулентности и устойчивости данного возбудителя относят синтез биопленки, наличие систем экскреции в виде специфических «молекулярных шприцов» (рис. 6), обеспечивающих выведение экзоэнзимов (экзотоксинов) из внутренней среды бактериальной клетки и их транслокацию непосредственно в клетки роговицы (рис. 7), и специфические эффлюксные

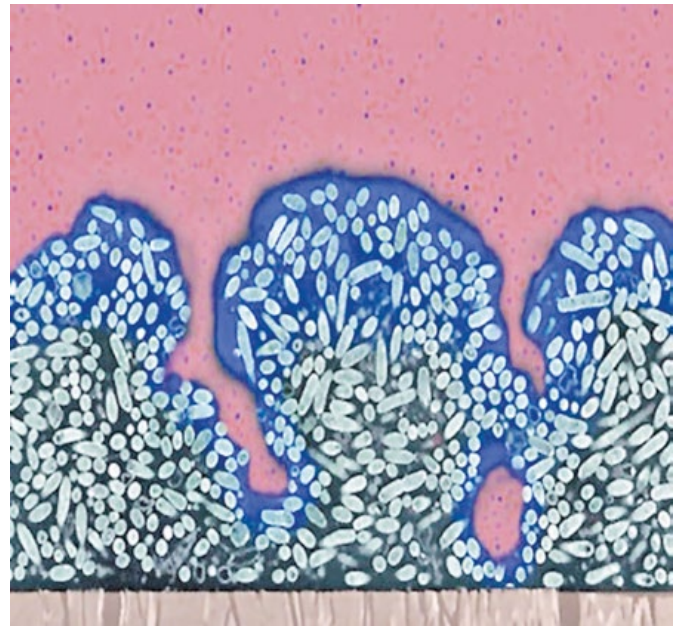

Рис. 5. Принципиальное строение биопленки: Клетки микроорганизмов — Матрикс (флуоресцентная микроскопия)

The basic structure of a biofilm: Cells of microorganisms - Matrix (fluorescence microscopy)

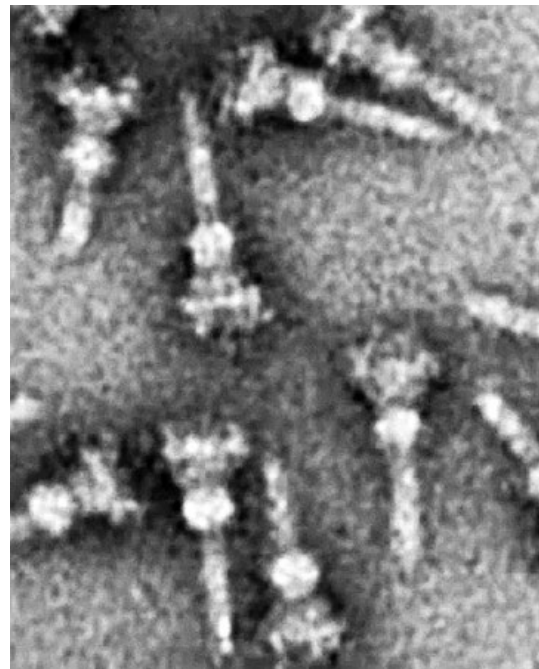


Рис. 6. «Молекулярные шприцы» *P. aeruginosa* для введения экзоэнзимов (экзотоксинов) из бактериальной клетки в клетки роговицы (электронная микрофотография)

***P. aeruginosa* needle complex translocating apparatus that are translocated exoenzymes and toxins from the bacterium to the host cell (electron micrograph)**

насосы — трансмембранные белковые комплексы, встроенные в мембрану бактериальной клетки (рис. 8) и обеспечивающие механизм снижения внутриклеточной концентрации лекарственного вещества за счет его активного выведения из клетки [27].

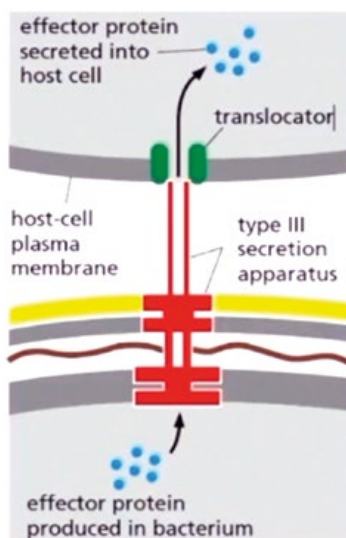


Рис. 7. Схематическое изображение «молекулярного шприца» *P. aeruginosa* (*translocator* — *транслокатор*; *type III secretion apparatus* — *секреторный аппарат III типа*; *effector protein secreted into host cell* — *эффекторный белок, секретированный в клетку-хозяина*; *host cell plasma membrane* — *плазматическая мембрана клетки-хозяина*; *effector protein produced in bacterium* — *эффекторный белок, вырабатываемый бактерией*)

Schematic representation of the *P. aeruginosa* needle complex

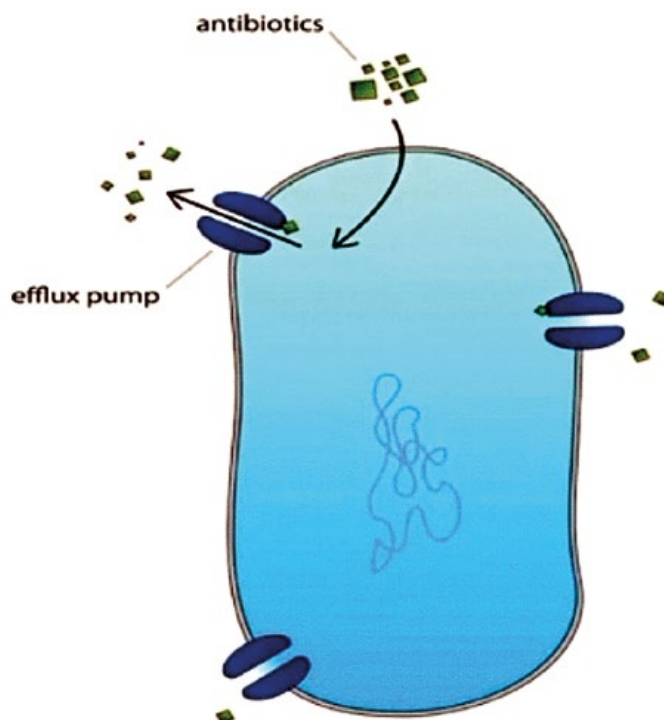


Рис. 8. Схематическое изображение эффлюксных насосов бактериальной клетки (*antibiotics* — *антибиотик*; *efflux pump* — *эффлюксный насос*)
Bacteria cell efflux pumps scheme

Патогенез

Гнойный кератит развивается при ингибировании микроорганизмами факторов естественной антимикробной защиты поверхности глаза. При нарушении целостности роговицы в результате ее повреждения происходит адгезия бактерий к поврежденным эпителиальным клеткам или к строме по краям дефекта. Адгезины бактерий взаимодействуют с гликопротеиновыми рецепторами на поверхности эпителия роговицы, происходит колонизация элементов внеклеточного матрикса с образованием биопленки. Нарушаются нормальные свойства эпителия, он отслаивается и эрозируется. Далее происходит инвазия бактерий в строму роговицы, высвобождение бактериальных протеаз (металлопротеиназ и др.), что приводит к «расплавлению» межклеточного матрикса и коллагеновых фибрилл. При отсутствии терапии антимикробными препаратами микроорганизмы продолжают размножение и проникают в более глубокие слои стромы роговицы. Это активирует местные защитные воспалительные клетки в области первичного очага инфекции, происходит процесс хемотаксиса нейтрофилов к области бактериальной пролиферации. При этом увеличивается высвобождение бактериальных протеаз, цитокинов, лейкотриенов и др. Миграция макрофагов в роговицу для удаления бактерий и разрушенных нейтрофилов сопровождается выраженным воспалением ее стромы, протеолизисом и колликвационным некрозом [3, 18]. Колликвационный некроз в очаге язвенного дефекта проявляется пролабированием

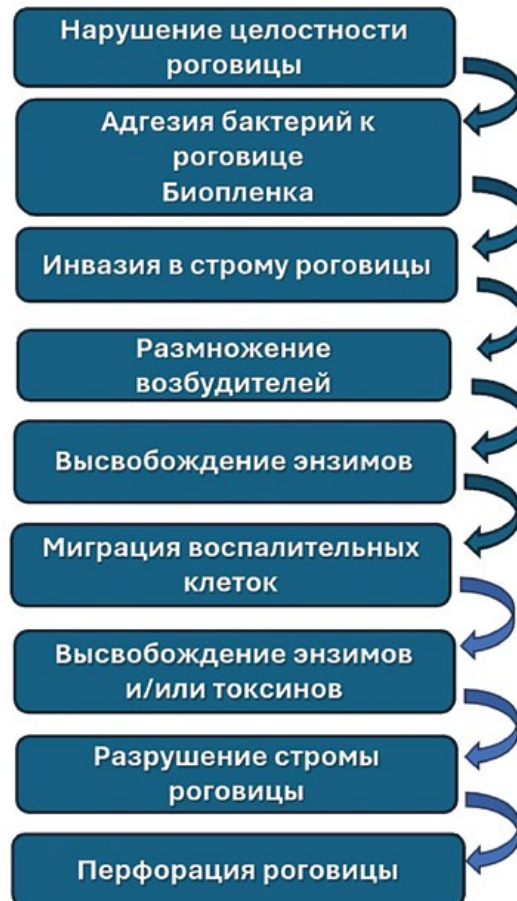

Рис. 9. Схема развития язвы роговицы [3]
Corneal ulcer development diagram [3]

лизированной ткани роговицы, смешанной со слизисто-гнойным отделяемым, что свидетельствует о ее ферментативном разрушении, гидролизе клеточных мембран и гибели клеток (рис. 9).

Диагностика

Методы диагностики язв роговицы включают в себя: осмотр, биомикроскопию, пробу с окрашиванием флюоресцином, измерение ВГД, фоторегистрацию в динамике. При исследовании роговицы определяют глубину, размер, интенсивность и характер инфильтрированного края дефекта. Оценивают степень истончения роговицы, наличие васкуляризации, присутствие отека эндотелия и преципитатов роговицы.

Важная роль отводится лабораторному исследованию. Наиболее обоснованный подход к терапии бактериальной язвы роговицы состоит в определении возбудителя с помощью микробиологического метода лабораторной диагностики. Материал берут без применения местного анестетика, стерильным тампоном с поверхности и краев язвенного дефекта роговицы, избегая контакта с конъюнктивой, краями век и шерстью животного. Тампон помещают в специальную лабораторную пробирку с транспортной средой. Выполняют посев на элективные питательные среды с исследованием выделенной микрофлоры на чувствительность к антибиотикам. До получения результатов исследования лечение проводят препаратом с наибольшим спектром действия, в дальнейшем корректируя терапию.

Однако в случаях, когда врач технически или финансово ограничен в проведении лабораторной диагностики, выбор терапии основывается на предполагаемой этиологии и клинических проявлениях патологического процесса. При регистрации бактериальной язвы роговицы антибиотикотерапию начинают неотложно с учетом клинических симптомов заболевания и вероятного спектра возбудителей: применяют инстилляцию антимикробных препаратов широкого спектра действия. В подобных случаях мазок с язвенного дефекта для исследования культур не выполняют.

Бактериологический метод диагностики особенно показан при наличии бактериальной язвы с длительным течением и низким ответом на ранее назначенную терапию антимикробным препаратом широкого спектра действия. Благодаря результатам бакисследования врач может модифицировать дальнейшее лечение.

Стратегия консервативной медикаментозной терапии

Медикаментозная терапия имеет высокий потенциал как в консервативном лечении осложненных бактериальных язв, так и в случаях, требующих подготовительной форсированной антимикробной

терапии гнойного кератита перед выполнением лечебной кератопластики. В качестве начальной эмпирически подобранной терапии рекомендована комбинация нескольких антимикробных средств, которые создают взаимоусиливающий эффект. В экспериментальных исследованиях было показано, что в отношении снижения численности бактерий местная инстилляционная антимикробная терапия более эффективна, чем их субконъюнктивальное введение. Субконъюнктивальные инъекции антимикробного вещества создают краткие пики его бактерицидного эффекта, снижающегося в 3 раза в течение нескольких последующих часов, в то время как форсированная инстилляционная антимикробная терапия обеспечивает стабильную концентрацию в роговице и высокий бактерицидный эффект. При высоких концентрациях антимикробного вещества в роговице, эндотоксины микроорганизмов синтезируются в меньшем объеме [13].

Методом форсированных инстилляций достигается наиболее эффективная терапевтическая концентрация антибиотика в роговице. В ветеринарных источниках даны общие рекомендации о более частом (1 раз в 1...3 ч) применении антимикробных глазных капель при тяжелых бактериальных язвах роговицы [16, 20, 22, 24], при этом успешность подобной форсированной терапии составляет 70...75 % [22]. В медицине человека применяют несколько схем пульс-терапии в виде инстилляций капель для создания нагрузочной дозы антимикробных препаратов:

- первые сутки — первые 2 ч инстилляцию выполняют каждые 15 мин, затем каждый час. Со вторых суток — инстилляцию каждые 2 ч;
- первые сутки — выполняют инстилляцию 5 капель антибиотика за 5 мин, далее каждые 15...30 мин (не реже 1 раза в час) в последующие 6 ч, затем до конца вторых суток — каждые 1...2 ч.

При наблюдаемой положительной динамике с третьих суток число инстилляций глазных антимикробных капель поэтапно снижают до 4...5 раз в сутки. Именно частота и систематичность инстилляций обеспечивает высокую терапевтическую концентрацию лекарственных веществ в роговице и влаге передней камеры в первые дни лечения; затем кратность инстилляций снижают для уменьшения риска побочных эффектов, цитотоксичности и возникновения резистентности микрофлоры [6, 21].

Средства местной терапии

Фторхинолоны III и IV поколения традиционно остаются препаратами выбора для эмпирически проводимой местной антимикробной терапии, т. к. хорошо проникают в роговицу и влагу передней камеры длительно сохраняя высокую терапевтическую концентрацию в тканях глаза, имеют широкий спектр антимикробной активности (активны против многих грамположительных и некоторых грамотри-

цательных микроорганизмов) [26]. Согласно результатам исследований, выполненных ветеринарными специалистами, именно фторхинолоны оказывают высокое антимикробное действие на большинство микробных изолятов (левофлоксацин, офлоксацин, энрофлоксацин, марбофлоксацин) [20, 28].

При осложненных бактериальных язвах роговицы наиболее часто применяют глазные капли офлоксацина, левофлоксацина, моксифлоксацина. В экспериментальных исследованиях установлено, что среди перечисленных фторхинолонов левофлоксацин показал наименьшую цитотоксичность в отношении кератоцитов и клеток эндотелия роговицы [15, 26]. Левофлоксацин имеет близкий к нейтральному pH (6,5), что не вызывает осаждения активного вещества на конъюнктиве и роговице. При его использовании частота побочных эффектов низкая, и в основном они носят преходящий характер. Левофлоксацин высоко эффективен и в отношении мультирезистентных изолятов, обеспечивая высокий уровень эрадикации бактерий в течение короткого курса лечения [11].

Наряду со фторхинолонами при гнойных язвах роговицы используют бактерицидные антибиотики группы **аминогликозидов**. Зарубежные ветеринарные специалисты широко применяют амикацин, эффективный в случаях присутствия гентамицин-резистентной флоры [20]. В России доступны к применению растворы глазных капель тобрамицина и нетилмицина, активные в отношении грамотрицательных микроорганизмов. В частности, нетилмицин — аминогликозид III поколения, в максимальной концентрации обладает высоким бактерицидным действием. Нетилмицин нарушает барьерные функции клеточных мембран бактерий, вызывая их гибель; активен против грамотрицательных микроорганизмов и метициллин-резистентных грамположительных бактерий.

Цефалоспорины имеют широкий спектр антимикробной активности в отношении грамположительных микроорганизмов. Обладают синергической бактерицидной активностью с фторхинолонами. Используются чаще в виде фортифицированного раствора глазных капель, приготовленного ex tempore индивидуально для пациента: в разведении лиофилизированного порошка цефазолина или цефтриаксона с раствором препарата искусственной слезы до итоговой концентрации = 33 мг/мл (3,3%-й раствор), который можно сохранять в холоде до 28 дней [24] или путем разведения 500 мг цефазолина в 10,0 мл воды для инъекций (50 мг/мл) с последующим хранением готового раствора в холоде сутки [2].

В качестве местной форсированной политерапии часто применяют комбинацию двух групп антибактериальных средств с взаимоусиливающим антимикробным эффектом: фторхинолонов и аминогликозидов, цефалоспоринов и аминогликозидов, фторхинолонов и цефалоспоринов. В некоторых случаях используют препараты всех трех групп одновременно.

«Старт» антимикробной терапии язвы роговицы, если есть подозрение на инфицирование *Pseudomonas aeruginosa*, проводят инстилляциями преимущественно препаратов двух групп — фторхинолонов и аминогликозидов в сочетании с инстилляциями глазных капель антисептиков. При отрицательной динамике язвенного дефекта в течение двух суток на фоне форсированной консервативной терапии проводят хирургическое лечение.

Применение глазных капель **антисептиков** (пиклоксидина гидрохлорид, бензилдиметил-миристоиламино-пропиламмоний 0,01%-й раствор) дополняет местную антимикробную терапию, усиливая эффективность антибиотиков местного действия в три раза, поскольку антисептики способствуют повышению проницаемости клеточной стенки бактерий, и к ним не развивается микробная резистентность. Результат достигается за счет постоянного поддержания минимальной ингибирующей концентрации антимикробного препарата в роговице и слезе с помощью форсированных инстилляций в определенном режиме [11].

Тетрациклины наряду с широким бактериостатическим действием на грамположительные и грамотрицательные бактерии, обладают иммуномодулирующей, противовоспалительной и антиколлагеназной активностью. Следует учесть, что при бактериальных язвах роговицы в местной терапии стараются избегать применения антимикробного препарата в форме 1%-й глазной мази тетрациклина, поскольку данная лекарственная форма не позволяет создать необходимую «усиленную» концентрацию антибиотика в ткани роговицы и влаге передней камеры. Кроме того, мазь затрудняет проникновение препаратов в виде капель в роговицу, а при глубоких дефектах вазелиновая основа может способствовать развитию переднего увеита [24].

Местное применение **аутологичной/гетерологичной сыворотки** при тяжелых заболеваниях глазной поверхности значительно повышает эффективность консервативной терапии. Антипротеазная активность сыворотки выше, чем у 10%-го раствора ацетилцистеина, который также может применяться при процессах кератолизиса. Сыворотка хорошо переносится пациентами, обладает широким спектром антипротеазной активности в отношении классов как сериновых протеаз, так и матриксных металлопротеиназ [4, 24]. Она содержит компоненты, участвующие в пролиферации, миграции и дифференцировке эпителиоцитов глазной поверхности, оказывает трофический эффект на пролиферацию эпителиоцитов в роговице и лимбе. Состав сыворотки схож с составом слезной жидкости, содержит эпителиальный фактор роста, трансформирующий фактор роста фибробластов, витамин А и множество других компонентов. Эпителиальный фактор роста ускоряет процесс миграции эпителиоцитов и тормозит процесс апоптоза, трансформирующий фактор роста фибробластов участвует в восстановлении эпителия и стромы роговицы, а его концентрация

в сыворотке в три раза выше, чем в слезе. Витамин А нормализует тканевый обмен, участвует в окислительно-восстановительных процессах, усиливает процесс деления эпителиальных клеток, тормозит процессы кератинизации, предотвращает десквамацию эпителия [7].

Существует множество методик приготовления, хранения и применения аутологичной/гетерологичной сыворотки. Официально утвержденный стандартный протокол ее применения отсутствует даже в медицине человека. Однако общий принцип приготовления и использования сыворотки таков: в асептических условиях, берут 5...6 мл венозной крови у пациента или здорового донора, кровь в пробирке отстаивают 30 мин для формирования сгустка, затем центрифугируют (2700 мин^{-1} , 10 мин); надосадочную часть (сыворотку) собирают и фасуют в одноразовые стерильные шприцы, которые хранят в холоде без замораживания 5...7 суток или с замораживанием в морозильной камере при температуре $-20 \text{ }^\circ\text{C}$ до 6 месяцев. Известны методики добавления в сыворотку 0,9%-го раствора натрия хлорида для разведения сыворотки до 20%-го раствора [7], антибиотиков (хлорамфеникол 0,25%-й раствор) или антисептиков (бензидиметил-миристоиламино-пропиламмоний 0,01 %-й раствор).

В комплексной терапии осложненных бактериальных язв роговицы инстилляцией сыворотки можно выполнять каждые 2 ч, последовательно сочетая с местными антимикробными препаратами [18]. Таким образом, высокая лечебная эффективность, малая материальная затратность и относительная простота приготовления аутологичной/гетерологичной сыворотки позволяют ее широко использовать при терапии бактериальных язв роговицы.

В случаях осложнения гнойной язвы роговицы реакциями со стороны передней камеры в виде клеточных преципитатов на эндотелии, формированием гипопиона и иридоциклита, вызванными действием токсинов, в местную терапию включают инстилляцию мидриатика короткого действия, который применяют 2 раза в сутки (тропикамид 0,5...1,0 %; фенилэфрина гидрохлорид 10 %), что позволяет снизить боль и предотвратить образование задних синехий. На фоне развитой гнойной язвы и иридоциклита также может наблюдаться офтальмогипертензия, обусловленная трабекулитом вследствие воздействия инфекционных агентов [8]. Пациентам с бактериальными язвами рекомендуются регулярные измерения ВГД, и при наличии офтальмогипертензии применяют местные гипотензивные препараты — селективный ингибитор карбоангидразы II (дорзоламида гидрохлорид 20 мг/мл), бета-адреноблокатор (тимолола малеат 0,5 %) или комбинированные препараты.

Следует особо отметить, что применение местных нестероидных противовоспалительных средств выражено замедляет процесс реэпителизации дефектов роговицы, поэтому применение их возможно только после полной эпителизации дефекта

и под динамическим контролем целостности роговицы. Кортикостероидные глазные капли (или комбинированные офтальмологические средства, содержащие кортикостероид) выражено задерживают реэпителизацию, способны привести к бурно прогрессирующим некротическим поражениям роговицы, распространению инфекции вследствие местной иммуносупрессии, развитию перфорации роговицы за счет ингибирования синтеза коллагена, что предрасполагает к кератомалиции [17].

Местная репаративная терапия при осложненных язвах роговицы рекомендована с первых суток лечения. В очаге некробиотических изменений препараты данной группы поддерживают жизнеспособность обратимо измененных клеток за счет активации внутриклеточного метаболизма и обеспечения стабильности клеточных мембран.

В клинической практике широко используют декспантенол 5%-й глазной гель, комплекс сульфатированных гликозаминогликанов и хондроитина сульфата, комплекс гиалуроната натрия, D-пантенола и натрия хондроитина сульфата. В остром периоде данные препараты применяют до 8...10 раз в сутки, с постепенным снижением кратности применения по мере реэпителизации язвенного дефекта.

Системная терапия

«Золотым стандартом» лечения осложненных бактериальных язв роговицы является комплексный подход в антимикробной медикаментозной терапии, особенно при значительном поражении стромы, риске развития перфорации, формировании гипопиона, иридоциклите.

Большой потенциал в качестве дополнительной терапии осложненных язв роговицы имеет **доксциклин**. Наряду с бактериостатическим, иммуномодулирующим и противовоспалительным действием, он обладает антиколлагеназной активностью. Пероральное применение доксициклина (10 мг/кг, один раз в сутки) как ингибитора матриксных металлопротеиназ широко используют при язвах, осложненных кератолизом. Проникновение тетрациклинов внутрь глаза очень незначительное, вне зависимости от способа введения. При системном применении более высокие концентрации препарата достигаются в слезе у собак, чем у кошек. Доксициклин не всегда создает устойчиво высокую концентрацию в слезе, следовательно, более прогнозируемого антиколлагеназного действия можно достичь при инстилляциях сыворотки крови [24].

Большинству системных антибиотиков не удается достичь терапевтических концентраций в аваскулярной роговице или в слезе. Однако при имеющейся значительной васкуляризации роговицы их эффективность повышается [24]. Системное применение антимикробного препарата особенно показано при гнойных язвах, угрожающих развитием перфорации. Преимущественно применяются **фторхинолоны**

и *цефалоспорины III поколения*. Предпочтение отдают препаратам группы фторхинолонов, имеющим высокую эффективность в слезе и внутриглазной жидкости, снижающим выработку токсинов и провоспалительных продуктов бактерий [26]. Они активны в отношении грамотрицательных микроорганизмов и *P. aeruginosa*, но малоэффективны в отношении анаэробов. Следует помнить, что фторхинолоны с осторожностью назначают котят и щенкам до возраста 12 мес, а у кошек доза фторхинолона более 5 мг/кг массы тела может стать причиной токсической дегенерации сетчатки.

Системное применение нестероидных противовоспалительных препаратов при наличии язвенных дефектов позволяет снизить боль от раздражения нервов роговицы и течения реактивного переднего увеита, уменьшить лейкоцитарную инфильтрацию роговицы и сопутствующую кератомалицию [24]. Однако при глубоких дефектах стромы данные препараты проникают в роговицу из внутриглазной влаги, при этом выражено замедляя процессы реэпителизации и васкуляризации.

В качестве дополнительного парахирургического метода лечения бактериальных язв роговицы, осложненных кератомалицией, используют **кросслин-кинг роговичного коллагена** — малоинвазивный метод лечения при имеющейся глубине поражения роговицы от 1/3 до 2/3 стромы. Антибактериальный эффект обусловлен действием рибофлавина и ультрафиолетового излучения. При фотоактивации рибофлавина высвобождаются активные формы кислорода, негативно воздействующие на нуклеиновые кислоты и клеточные мембраны микроорганизмов. Выраженным антимикробным действием обладает также ультрафиолетовое излучение, повреждающее нуклеиновые кислоты микроорганизмов и нарушающее их размножение [25]. При кросслинкинге повышается устойчивость стромы роговицы к действию протеолитических ферментов за счет увеличения количества интра- и интерфибрилярных ковалентных связей межклеточного матрикса, что обуславливает стабилизирующий эффект при прогрессирующем расплавлении роговицы [19, 22, 25]. В клинической практике для терапии осложненных бактериальных

язв нами не редко используется М-СХЛ с экспресс-инстилляцией раствора антибиотика. Модифицированный кросслинкинг является перспективным методом лечения гнойных язв роговицы в случае слабого эффекта от медикаментозной терапии. Кроме того, его применяют для подготовки к кератопластике, с целью снижения выраженности воспаления и сокращения риска рецидива инфекционного процесса в послеоперационном периоде [1, 5]. Он позволяет создать высокую антимикробную концентрацию лекарственного вещества в патологическом очаге и повысить биомеханическую устойчивость роговицы за счет дегидратационного эффекта. Протокол М-СХЛ кросслинкинга включает в себя попеременные инстилляции 0,1%-го раствора рибофлавина (1 капля в 2 мин) и антимикробного препарата широкого спектра действия (тобрамицин 0,3 %, моксифлоксацин 0,5 %) (1 капля в 3...5 мин) в течение 30 мин. Параметры М-СХЛ, проводимого в нашем центре пациентам с осложненными язвами роговицы прибором "УфаЛинк" : длина волны =370 нм; интенсивность облучения =30 мВт/см²; время экспозиции- 3 минуты [5]. Выполнение кросслинкинга обеспечивает антимикробный эффект, усиливает биомеханическую прочность роговицы, повышает ее устойчивость к бактериальным ферментам, уменьшает отечность роговицы и признаки воспаления. Проведение кросслинкинга (рис. 10) позволяет уменьшить осложнения бактериальных язв и снизить число пациентов, которым необходимо выполнение лечебной кератопластики.

Критерии эффективности терапии бактериальной язвы роговицы

Основные критерии эффективности проводимой терапии включают в себя: уменьшение проявлений боли, снижение воспалительных процессов в роговице и передней камере, ослабление вторичных отклонений (реактивного увеита, офтальмогипертензии), процессы реэпителизации дефекта. При положительной динамике на фоне терапии поэтапно снижают кратность инстилляций анти-

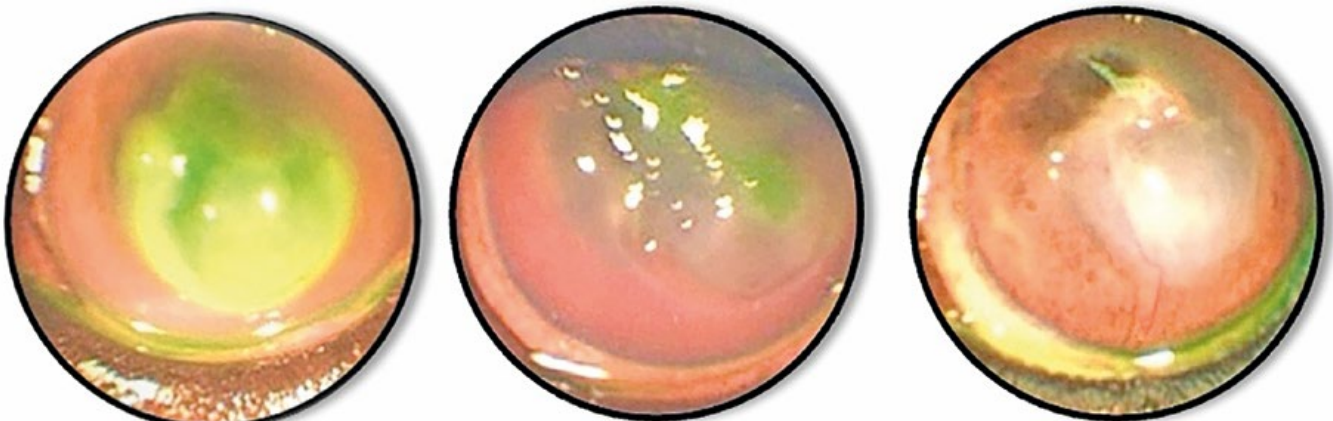

Рис. 10. Этапы заживления глубокой септической язвы после проведения М-СХЛ у собаки [5]
Healing stages of a deep septic ulcer after M-CXL in a dog [5]

микробных препаратов, сыворотки и репарантов роговицы, завершают применение мидриатика или местной гипотензивной терапии.

На фотоиллюстрациях (рис. 11...15) представлены несколько клинических случаев бактериальных язв роговицы у кошек и собак. Животным было выполнено консервативное лечение с учетом схем терапии, рассмотренных в данной публикации. По результатам проведенного первичного осмотра пациентам было рекомендовано хирургическое лечение (лечебная кератопластика), от проведения которого владельцы животных отказывались по различным причинам (финансовые ограничения,

наличие у животного тяжелой соматической патологии, значительный возраст животного (13...16 лет). У пациентов наблюдали бактериально осложненные язвенные дефекты роговицы, с выраженной лейкоцитарной инфильтрацией, лизисом, отеком роговицы разной степени выраженности и, преимущественно, обширной васкуляризацией роговицы. Животным проводили эмпирически подобранную консервативную терапию с учетом клинической картины заболевания. По завершении терапии у пациентов наблюдали разнообразные типы заживления язвенных дефектов, в зависимости от тяжести исходного процесса: заживление с восстановлением

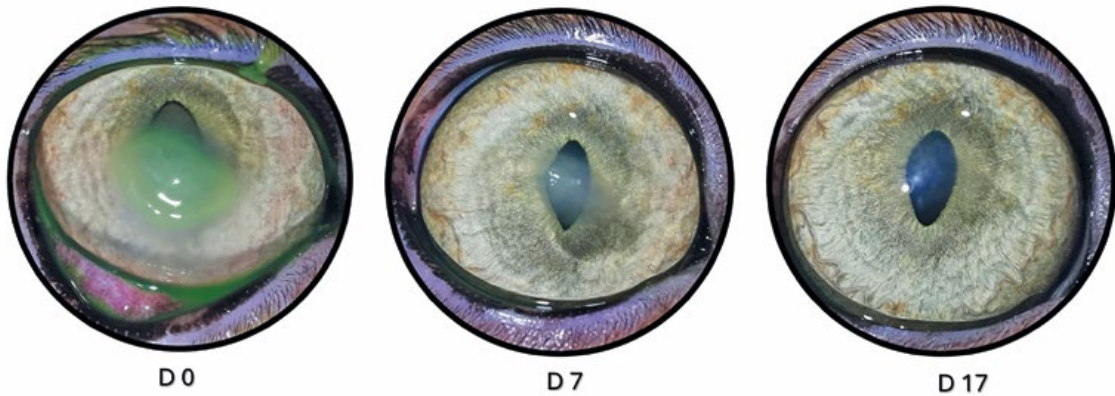

Рис. 11. Этапы заживления бактериальной язвы роговицы. Кошка, британская короткошерстная, возраст 3 года. Фото глаза до терапии, далее на 7-й и 17-й день терапии
Bacterial corneal ulcer healing stages. Cat, British Shorthair, 3 y.o. Eye photo before therapy, on the 7th and 17th days of therapy

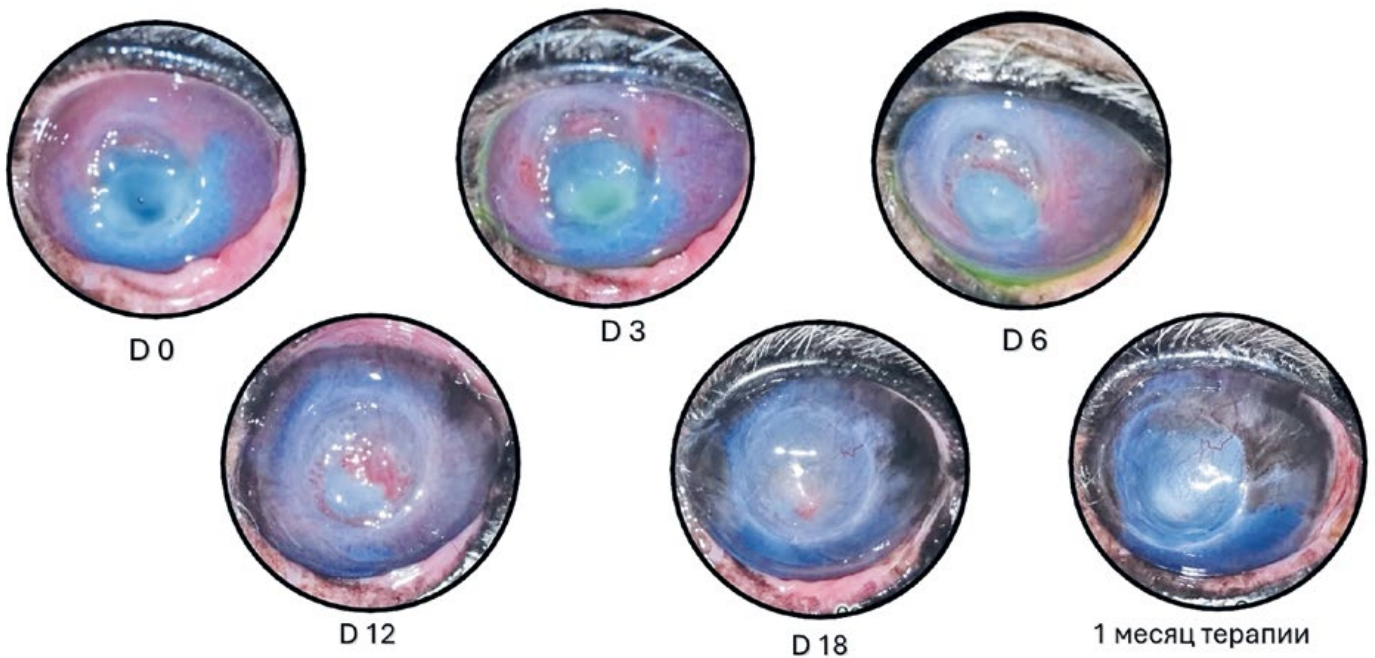


Рис. 12 Этапы заживления глубокой бактериальной язвы роговицы, осложненной кератомалицией. Собака, мальтезе, возраст 16 лет. Фото глаза до терапии, далее на 3-й, 6-й, 12-й, 18-й день терапии и через месяц от начала лечения
Bacterial deep corneal ulcer healing stages with keratomalacia. Dog, Maltese, 16 y.o. Eye photo before therapy, on the 3th, 6th, 12th, 18th and after a month of therapy

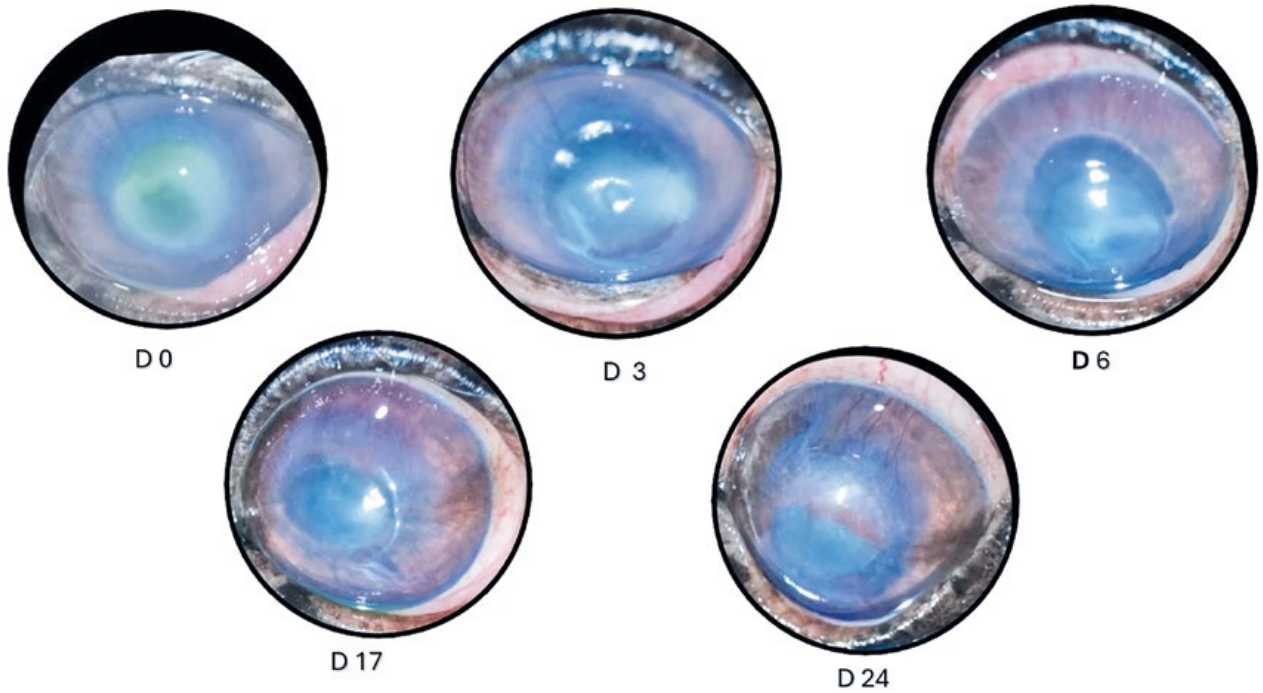


Рис. 13. Глубокая бактериальная язва роговицы, осложненная кератомалацией и обширной лейкоцитарной инфильтрацией. Собака, йоркширский терьер, возраст 13 лет. Фото глаза до терапии, далее на 3-й, 6-й, 17-й и 24-й день терапии

Deep corneal ulcer with keratomalacia and leukocyte infiltration. Healing stages. Dog, Yorkshire Terrier, 12 y.o. Eye photo before therapy, on the 3th, 6th, 17th and 24th day of therapy

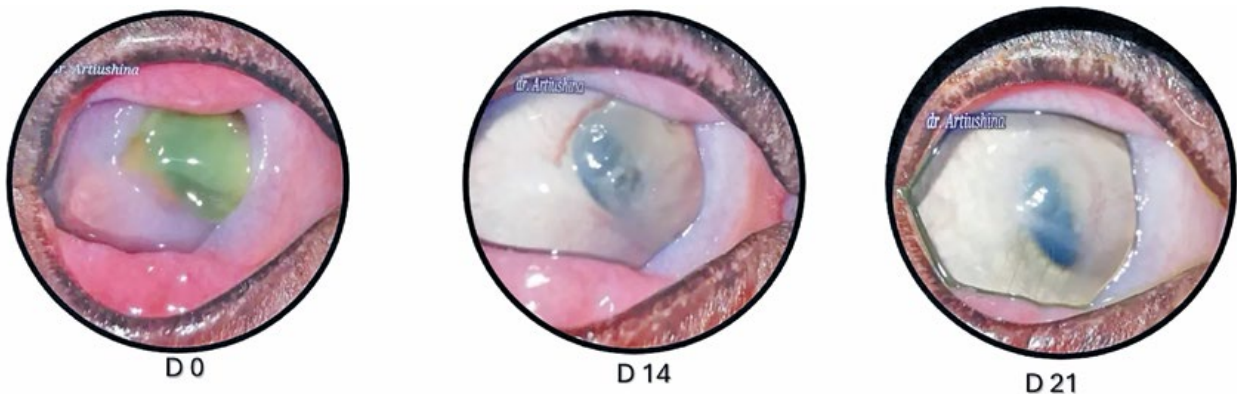


Рис. 14. Глубокая стромальная язва роговицы (смешанная вирусно-бактериальная инфекция), осложненная обширной кератомалацией и увеитом. Кот, метис, возраст 3 года. Животное инфицировано вирусом лейкемии кошек, вирусом иммунодефицита кошек; носитель коронавирусной инфекции кошек. Фото глаза до терапии, на 14-й и 21-й день терапии

Deep stromal corneal ulcer (mixed viral-bacterial infection) complicated by keratomalacia and uveitis. Cat, mixed breed, 3 y.o. The animal is infected with FeLV, FIV, FCoV carrier. Eye photo before therapy, on the 14th and 21st days of therapy

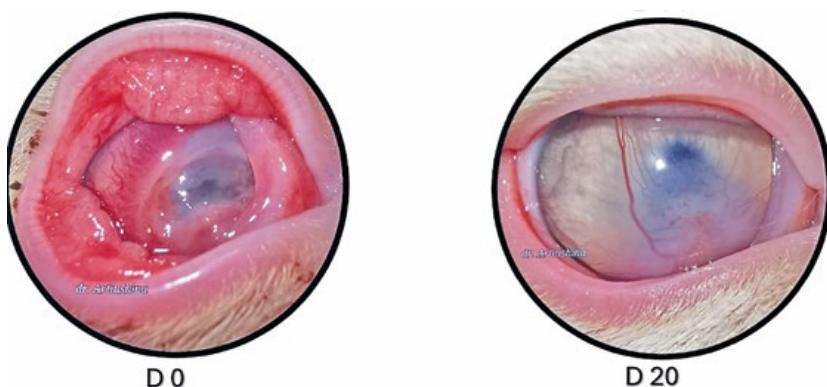


Рис. 15. Глубокая стромальная язва роговицы (смешанная вирусно-бактериальная инфекция), кератомалация, формирование десцеметоцеле. Кот, метис, возраст 5 месяцев. Фото глаза до терапии и на 20-й день терапии

Deep stromal corneal ulcer (mixed viral-bacterial infection), keratomalacia, descemetocoele formation. Cat, mixed breed, age 5 months. Eye photo before therapy and the 20th day of therapy

прозрачности роговицы; заживление со значительным рубцовым помутнением роговицы; заживление язвы с последующим формированием рубцового бельма роговицы, спаянного с радужной оболочкой (*leucoma cornea adhaerens*), не осложненного вторичной глаукомой.

Клинические критерии для хирургического лечения бактериальной язвы роговицы

Клиническими критериями для хирургического лечения бактериальной язвы роговицы являются:

- неконтролируемая прогрессия бактериальной язвы роговицы с отсутствием положительной динамики за 2...3 суток форсированной консервативной терапии;
- тотальное / субтотальное поражение роговицы;
- распространение процесса в сторону лимба и вглубь стромы ($> 50\%$);
- нарастание воспалительной реакции в передней камере (формирование гипопиона);
- прогрессирующий лизис стромы с развитием десцеметоцеле / угроза перфорации роговицы (рис. 16).

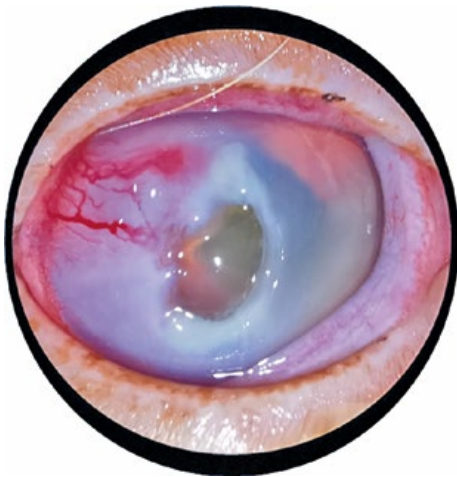


Рис. 16. Бактериальная язва роговицы у собаки. Обширная лейкоцитарная инфильтрация роговицы, стромальный лизис, десцеметоцеле, предперфорация.

Bacterial corneal ulcer in a dog. extensive corneal leukocyte infiltration, progressive stromal lysis, with descemetocele development to perforation

Исход бактериальных язв роговицы

В целом, исход тяжелых бактериальных язв роговицы различен. Может наблюдаться как полное заживление с восстановлением прозрачности или рубцовым помутнением роговицы разной степени выраженности, так и прогрессия дефекта до десцеметоцеле, перфорация с формированием рубца роговицы, спаянного с радужной оболочкой (*leucoma cornea adhaerens*), или перфорация роговицы с развитием эндофтальмита/ панофтальмита.

Заключение

Ветеринарному врачу, проводящему общий терапевтический прием, необходимо обладать знаниями и быть подготовленным к лечению бактериальных язв роговицы у собак и кошек, т. к. это заболевание может быстро и тяжело осложняться, вплоть до анатомической гибели глаза. Быстрая прогрессия подобных язвенных дефектов обязывает начинать лечение незамедлительно и комплексно, направляя пациента для дальнейшего лечения к профильному специалисту.

Конфликт интересов

Автор статьи не имеет финансовых или личных отношений с другими лицами или организациями, которые могли бы повлиять на достоверность или содержание этой работы.

Библиография

1. Каспарова, Е.А. Модифицированный кросслинкинг в лечении гнойной язвы роговицы. Клинический случай. / Е.А. Каспарова, Я. Бяо, О.И. Собкова // Офтальмология. — 2017. — № 1493. — С. 274-277.
2. Каспарова, Е.А. Современные методы лечения гнойных язв роговицы / Е.А. Каспарова // Вестник офтальмологии. — 2016. — № 132(5). — С. 125-135.
3. Каспарова, Е.А. Гнойные язвы роговицы: этиология, патогенез, классификация / Е.А. Каспарова // Вестник офтальмологии. — 2015. — № 131(5). — С. 687-697.
4. Кулягина, Ю.И. Обоснование эффективности применения аутосыворотки крови при язвенных поражениях роговицы и синдроме слезной дисфункции у мелких домашних животных: выпускная квалификационная работа / Ю.И. Кулягина. — М.: Копирка, 2018. — 73 с.
5. Лукашина, У.Э. Применение новых технологий кросслинкинга в терапии тяжелых патологий роговицы различной этиологии у собак и кошек / У.Э. Лукашина, Ю.Ю. Артюшина // Российский ветеринарный журнал. — 2021. — №3. — С. 14-24.
6. Майчук, Ю.Ф. Терапевтический алгоритм при инфекционной язве роговицы / Ю.Ф. Майчук // Вестник офтальмологии. — 2000. — № 116 (3). — С. 35-37.
7. Поздеева, Н.А. Применение аутологичной сыворотки при заболеваниях глазной поверхности / Н.А. Поздеева, Л.Н. Доментьева, А.Ю. Васильева, В.Н. Овчинникова // Практическая медицина. — 2014. —1(77) — С. 111-115.
8. Степанов, В.К., Комплексный подход к лечению гнойных поражений роговицы / В.К. Степанов, В.М. Малов, В.И. Глазунова // Вестник Оренбургского государственного университета. — 2004. -№1 — С. 111-113.
9. Шилкин, А.Г. Гнойные язвы роговицы у собак и кошек / А.Г. Шилкин // Ветеринария. — 2004. — № 5. — С. 53-55.
10. Шилкин, А.Г., Хирургическое лечение язв и травматических поражений роговицы / А.Г. Шилкин, Д.А. Ротанов, Д.В. Гончаров // Российский ветеринарный журнал. Мелкие домашние и дикие животные. — 2010. — № 1. — С. 17-19.
11. Яни, Е.В. Комплексный подход к терапии бактериальных язв роговицы / Е.В. Яни, В.А. Голикова // Офтальмология. — 2020. — № 17(4). — С. 796-803.

Полный библиографический список см. на сайте издательства <http://logospress.ru>