Благоприятное действие оклацитиниба в случае листовидной пузырчатки у кошки

Isaac Carrasco[*], **Marta Martınez**[*], **Gloria Albinyana**[†]

[*] Servicio Dermatologia Hospital Veterinario Canis, Agnes de Pacs 12, Пальма-де-Майорка, 07010, Испания

[†] Citopat Veterinaria, Provenga 392, Барселона, 08025, Испания

Для переписки: Isaac Carrasco Rivero, Laurea Miro 355, 3°2°, 08980 Sant Feliu de Llobregat, Barcelona, Spain. Эл.почта: icarrascorivero@gmail.com

Принято 7 декабря 2020 г.

Листовидная пузырчатка (ЛП) представляет собой пустулезное иммуноопосредованное заболевание, характеризующееся акантолитическими клетками, которое часто лечат высокими дозами глюкокортикоидов. В этой работе описан случай ЛП у кошки, которую удавалось успешно контролировать при помощи оклацитиниба внутрь, таким образом, это может стать альтернативой глюкокортикоидам в некоторых случаях.

Введение

Листовидная пузырчатка (ЛП) — самое распространенное акантолитическое заболевание кожи у кошек и самое распространенное аутоиммунное кожное заболевание у животных-компаньонов [1]. ЛП у кошек чаще всего лечат высокими дозами глюкокортикоидов, таких как преднизолон, триамцинолон или дексаметазон. Эти глюкокортикоиды можно применять в форме монотерапии или в сочетании с другими иммуносупрессивными препаратами [2, 3]. Однако длительное применение глюкокортикоидов несет некоторый риск для кошек [4].

Ингибиторы янус-киназы (ЯК) нарушают внутриклеточный сигнальный путь JAK-STAT (передатчика сигнала и активатора транскрипции), оказывая широкий ряд противовоспалительных и иммуносупрессивных эффектов. В настоящее время препараты такого класса применяются в качестве альтернативной терапии некоторых опухолевых и иммуноопосредованных заболеваний у людей и собак [5–8]. В этой работе описано успешное лечение кошки с ЛП при помощи ингибитора ЯК оклацитиниба (Апоквель, Зоэтис; Мадрид, Испания), который зарегистрирован для лечения собак с атопическим дерматитом.

Случай

13-летняя кастрированная домашняя короткошерстная кошка поступила для обследования в связи с дерматитом, сопровождающимся зудом, образованием струпа и алопецией на протяжении шести месяцев. Пораженные очаги располагались на покрытых шерстью участках дорсальной поверхности морды, лицевой части, вокруг глаз, на обеих ушных раковинах, на конечностях и вблизи когтей (рис. 1).

a b

Рис. 1. *Макроскопические очаги у домашней короткошерстной кошки, поступившей с дерматитом на протяжении 6 месяцев. Дерматит с корками и алопецией захватывает покрытые шерстью участки морды, лицевой части, зоны вокруг глаз, обе ушные раковины (a), конечности и зоны вокруг когтей (b). Зуд был сильным.*

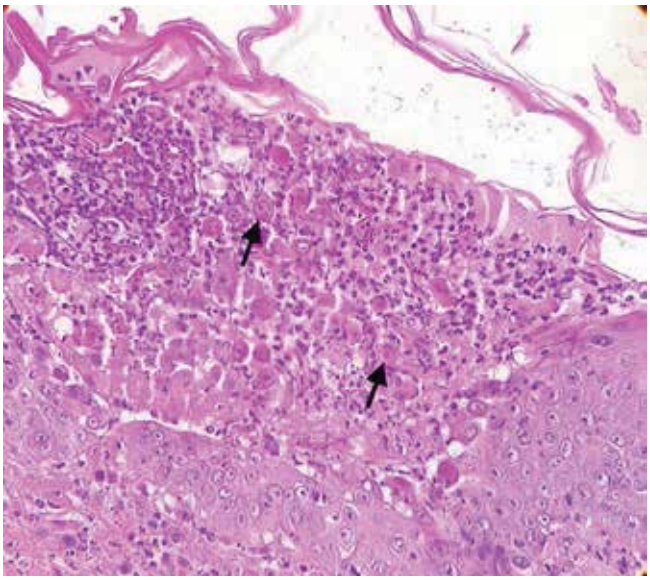

Рис. 2. *Гистологическое исследование кожи кошки с дерматитом, сопровождающимся образованием корочек и алопецией. Обратите внимание на пустулы под роговым слоем с большим количеством акантолитических кератиноцитов (черные стрелки).*

Для лечения уже применяли внутренние и инъекционные формы глюкокортикоидов со слабым результатом (дозы и конкретные препараты неизвестны).

Начальные дерматологические дифференциальные диагнозы включали: дерматит вследствие гиперчувствительности, дерматофития, ЛП, себаденит, малассезиозный дерматит, демодекоз, паранеопластический дерматит, инфильтрирующая опухоль кожи или вирусные дерматиты.

Были выполнены осмотр с лампой Вуда, поверхностные и глубокие соскобы кожи, трихоскопия и цитологическое исследование мазков-отпечатков кожи. Под местной анестезией 2 % лидокаином п/к (Б-Браун Медикал; Барселона, Испания) и легкой общей седацией буторфанолом 10 мг/мл (Торбугезик, Зоэтис) было получено 4 биоптата размером 6 мм при помощи биопсийных щипцов. Гистологическое исследование показало пустулы под роговым слоем и серозно-клеточные струпья с большим количеством нейтрофилов и эозинофилов, смешанных с акантолитическими кератиноцитами (рис. 2). Окрашивание перйодной кислотой и реактивом Шиффа на дерматофиты дало отрицательный результат. В ходе клинического обследования были обнаружены хроническое заболевание почек и нарушения сердца. На основании анамнеза, соответствующих кожных симптомов, исключения других заболеваний со сравнимыми симптомами и гистологического подтверждения был поставлен диагноз ЛП.

В связи с наличием сопутствующих заболеваний сердца и почек глюкокортикоидную терапию сочли рискованной для общего состояния здоровья кошки. Таким образом, было начато лечение оклацитинибом внутрь (1 мг/кг дважды в сутки). Через 7 дней лечения отмечено уменьшение зуда и тяжести поражений > 50 % (рис. 3). Это улучшение сохранялось в последующие недели, даже после снижения дозы до 0,5 мг/кг дважды в сутки. Через 6 недель лечения владельцы прекратили давать препарат без консультации с ветеринаром, после чего зуд и поражения кожи возобновились в течение 24 ч. После возобновления лечения оклацитинибом клинические симптомы снова быстро ослабли. О нежелательных явлениях лечения не сообщалось.

Обсуждение

В настоящем случае клинические симптомы ЛП удалось быстро взять под контроль при помощи оклацитиниба внутрь. Обычно для лечения ЛП у ко-

a

b

Рис. 3. *Ремиссия поражений у кошки с дерматитом, сопровождающимся образованием корочек и алопецией, в первую неделю лечения. Обратите внимание, что покраснение и корки значительно уменьшились за этот период по сравнению с рис. 1a, b.*

шек применяются высокие дозы кортикостероидов (2,0–6,6 мг/кг в сутки), главным образом во время фазы индукции, и частота успешных случаев составляет примерно 97 % [3]. Однако, у кошек с сопутствующими заболеваниями, например, заболеваниями сердца или сахарным диабетом, глюкокортикоиды представляют больший риск [4]. Предложены альтернативные препараты, такие как циклоспорин, с более длительным временем начальной ремиссии [3].

Ингибиторы ЯК применяются для лечения опухолевых и иммуноопосредованных заболеваний людей [5]. У собак ингибитор ЯК оклацитиниб позволяет эффективно контролировать другие иммуноопосредованные заболевания, включая дерматозы с образованием субэпидермальных пузырей, ишемическую дерматопатию и гиперкератическую мультиформную эритему [6–8]. Применение оклацитиниба, вне утвержденных показаний, в этом случае основывалось на описанном ранее применении для других видов, а дозу выбрали на основании исследования фармакокинетики у кошек [9].

Механизм действия оклацитиниба, приведший к успешному результату в этом случае, неизвестен. Оклацитиниб может изменить пролиферацию и функцию лимфоцитов, а также выработку цитокинов (например, интерлейкина (ИЛ) — 4 и ИЛ-13) [10]. Эти цитокины важны для пролиферации и созревания В-лимфоцитов и, следовательно, могут изменять выработку антител класса иммуноглобулинов (Ig) G, которые, как известно, участвуют в патогенезе ЛП. Недавно было показано благоприятное действие препаратов, мешающих развитию и функции В-лимфоцитов (ингибиторов тирозинкиназы) в некоторых случаях ЛП у собак [11]. В иных случаях можно предположить, что некоторые цитокины, количество которых снижается под действием оклацитиниба, также могут непосредственно участвовать в патогенезе ЛП у кошек, как у людей [12].

Необходимы дополнительные исследования на кошках с ЛП, чтобы установить ожидаемую эффективность оклацитиниба и механизмы его действия при данном аутоиммунном заболевании.

Благодарности

Авторы благодарят Анну Пучдемон за критический обзор и вычитку рукописи.

Источники финансирования: Этот клинический случай финансировался самостоятельно.

Конфликты интересов: Исаак Карраско получил не связанные с этим гонорары за чтение лекций от Zoetis

Литература

1. Olivry T, Linder KE. Dermatoses affecting desmosomes in animals: a mechanistic review of acantholytic blistering skin diseases. Vet Dermatol 2009; 20: 313–326.
2. Jordan TJM, Affolter VK, Outerbridge CA et al. Clinicopathological findings and clinical outcomes in 49 cases of feline pemphigus foliaceus examined in Northern California, USA (1987–2017). Vet Dermatol 2019; 30: 209–e65.
3. Bizikova P, Burrows A. Feline pemphigus foliaceus: original case series and a comprehensive literature review. BMC Vet Res 2019; 15: 22.
4. Lowe AD, Campbell KL, Graves T. Glucocorticoids in the cat. Vet Dermatol 2008; 19: 340–347.
5. Virtanen AT, Haikarainen T, Raivola J et al. Selective JAKinibs: prospects in inflammatory and autoimmune diseases. BioDrugs 2019; 33: 15–32.
6. Aymeric E, Bensignor E. A case of presumed autoimmune subepidermal blistering dermatosis treated with oclacitinib. Vet Dermatol 2017; 28: 512–e123.
7. Levy BJ, Linder KE, Olivry T. The role of oclacitinib in the management of ischaemic dermatopathy in four dogs. Vet Dermatol 2019; 30: 201–e6.
8. High EJ, Linder KE, Mamo LB et al. Rapid response of hyperkeratotic erythema multiforme to oclacitinib in two dogs. Vet Dermatol 2020; 31: 330–e86.
9. Ferrer L, Carrasco I, Crist/ofol C et al. A pharmacokinetic study of oclacitinib maleate in six cats. Vet Dermatol 2020; 31: 134–137.
10. Gonzales AJ, Bowman JW, Fici GJ et al. Oclacitinib (Apoquel) is a novel Janus kinase inhibitor with activity against cytokines involved in allergy. J Vet Pharmacol 2014; 37: 317–324.
11. Goodale EC, Varionen KE, Outerbridge CA et al. Efficacy of a Bruton's Tyrosine Kinase Inhibitor (PRN-473) in the treatment of canine pemphigus foliaceus. Vet Dermatol 2020; 31: 291–e71.
12. Lee SH, Hong WJ, Kim S-C. Analysis of serum cytokine profile in pemphigus. Ann Dermatol 2017; 29: 438–445.