Лечение кожной эпителиотропной Т-клеточной лимфомы оклацитинибом: клинический случай

Jeylan Aslan*, Michael A. Shipstone* и Louise M. Sullivan†

* Dermatology for Animals, 263 Appleby Road, Stafford Heights, QLD 4053, Австралия

† QML Pathology, 11 Riverview Place, Murrarie, QLD 4172, Австралия

Для переписки: Jeylan Aslan, Dermatology for Animals, 263 Appleby Road, Stafford Heights, 4053 QLS, Australia.
E-mail: jeylanaslan@gmail.com

Принято 15.03.21

Источники финансирования: это исследование финансировалось самостоятельно.

Конфликт интересов: Michael Shipstone являлся консультантом, лектором или получал финансовую поддержку за исследования от компании «Зоэтис».

Кожная эпителиотропная Т-клеточная лимфома собак (КЭТЛ) связана с неблагоприятным прогнозом, а возможности лечения, которое давало бы последовательный благоприятный эффект, отсутствуют. В этой публикации, посвященной клиническому случаю, описывается 9-летний стаффордширский бультерьер с КЭТЛ, получавший лечение октацитинибом (0,7 мг/кг дважды в сутки), что привело к частичной ремиссии, продлившейся три месяца. Необходимы дальнейшие исследования.

Введение

Кожная эпителиотропная Т-клеточная лимфома (КЭТЛ) составляет < 1 % опухолей кожи у собак [1]. Прогноз в целом неблагоприятный, сообщается, что среднее время выживания составляет от нескольких месяцев до двух лет [1, 2]. Описаны многочисленные протоколы лечения, включая ломустин (CCNU), маситиниб, ПЭГ (полиэтиленгликоль) илированную L-аспарагиназу, ПЭГилированный липосомный доксорубицин, ретиноиды, преднизолон, хирургическое лечение и лучевую терапию [2]. Часто рекомендуется однокомпонентная химиотерапия CCNU, и все же это требует регулярного контроля токсического действия препарата и приводит к полной ремиссии всего в 30 % случаев с медианой длительности 132 дня (диапазон 26–258 дней) и медианой времени выживания 6 месяцев после постановки диагноза [3]. Многочисленные протоколы лечения и отсутствие стандартизации отражают непредсказуемый ответ на лечение и в целом неблагоприятный исход этого заболевания.

Описание клинического случая

9-летний кастрированный кобель стаффордширского бультерьера поступил в связи с зудом, шелушением и изъязвлениями кожи на протяжении шести месяцев. Несколько месяцев применяли шампунь, содержащий 2 % миконазола / 2 % хлоргексидина (Malaseb, Dermcare Vet; Slacks Creek, QLD, Австралия). За 2 дня до направления начали давать цефалексин (Кефвет, Pharmachem; Игл-Фарм, Квинсленд, Австралия), 23 мг/кг дважды в сутки, и оклацитиниб (Апоквель, Zoetis; Сидней, Австралия), 0,7 мг/кг дважды в сутки. При поступлении собака была вялой и угнетенной. Дерматологическое обследование показало генерализованное выраженное шелушение и эритродермию с множественными очагами алопеции и корок, а также множественные очаги от эрозии до изъязвления на морде, дистальных участках конечностей, промежности, в паху и на груди (рис. 1a — c). Цитологическое исследование кожи показало дегенеративные нейтрофилы, лимфоциты и малое количество кокковидных бактерий. Под седацией и местной анестезией при помощи панча 6 мм было взято шесть биоптатов для гистологического исследования, посева на среду для грибов и на среду для бактерий в анаэробных условиях. Лечение цефалексином и оклацитинибом продолжали, пока ожидались результаты гистологического исследования.

При микробиологическом посеве были выделены Staphylococcus pseudintermedius и Enterococcus faecalis. Результат посева на грибы был отрицательным. Результаты гистологического исследования подтвердили вторичную бактериальную пиодерму и обширную инфильтрацию эпидермиса и эпителия придаточных структур неопластическими CD3+ Т-лимфоцитами с отдельными микроабсцессами Потрие и множественными очагами распространения в дерму, что характерно для КЭТЛ (рис. 2 и 3a, b).

К дню (Д) 4 после начала применения цефалексина и оклацитиниба владелец сообщил о значительном улучшении поведения собаки, зуда и внешнего вида. Осмотр на Д14 показал регрессирование примерно 80 % очагов с разрешением многих зон изъязвления и умеренным шелушением на спине. К Д23 было обнаружено дальнейшее улучшение с оставшейся единичной областью корок и язв, а также

Рис. 1. *Клиническая картина у стаффордширского бультерьера с кожной эпителиотропной Т-клеточной лимфомой (КЭТЛ).*

День 2 (a — c): выраженное шелушение и корки с множественными очагами алопеции на спине (a) и области от эрозии до изъязвления от множественных до сливающихся в паху, на медиальной поверхности бедер и в промежности (b, c). Генерализованная эритродермия неочевидна из-за седации медетомидином.

День 23 (d — f): выраженное улучшение после лечения оклацитинибом.

легкое шелушение на спине (рис. 1d — f). Из этих областей взяли семь биоптатов диаметром 6 мм при помощи биопсийных щипцов. Гистологическое исследование показало снижение числа неопластических лимфоцитов в исследованных областях в среднем > 80 % (рис. 2 и 3c, d), а также разрешение бактериальной пиодермы. Общий клинический анализ крови не показал значимых отклонений. Цефалексин отменили на Д30.

К Д90 было обнаружено ухудшение с эрозиями и усиленным шелушением, несмотря на продолжающееся применение оклацитиниба в дозе 0,7 мг/кг дважды в сутки. Лечение продолжили, и на Д115 владелец принял решение об эвтаназии собаки в связи с прогрессирующей вялостью и рецидивом язвенных поражений кожи.

Обсуждение

Оклацитиниб представляет собой ингибитор янус-киназы 1 (JAK1), который выпускается для лечения аллергического зуда у собак. Хотя он селективен в отношении JAK1, он также ингибирует JAK2, JAK3 и TYK2 [4]. Пути JAK/STAT необходимы для функции Т-клеток, и показано, что оклацитиниб приводит к снижению численности CD4+ и CD8+ Т-лимфоцитов и вызывает апоптоз CD4+ и CD8+ Т-лимфоцитов in vitro [5]. Кроме того, показано, что он подавляет пролиферацию Т-лимфоцитов собак и выработку цитокинов in vitro, однако эти явления были сильными и значимыми только в концентрации, соответствующей дозе внутрь 3–4 мг/кг дважды в сутки и, по-видимому, незначимы в обычных терапевтических концентрациях [6]. У людей изменения сигнализа-

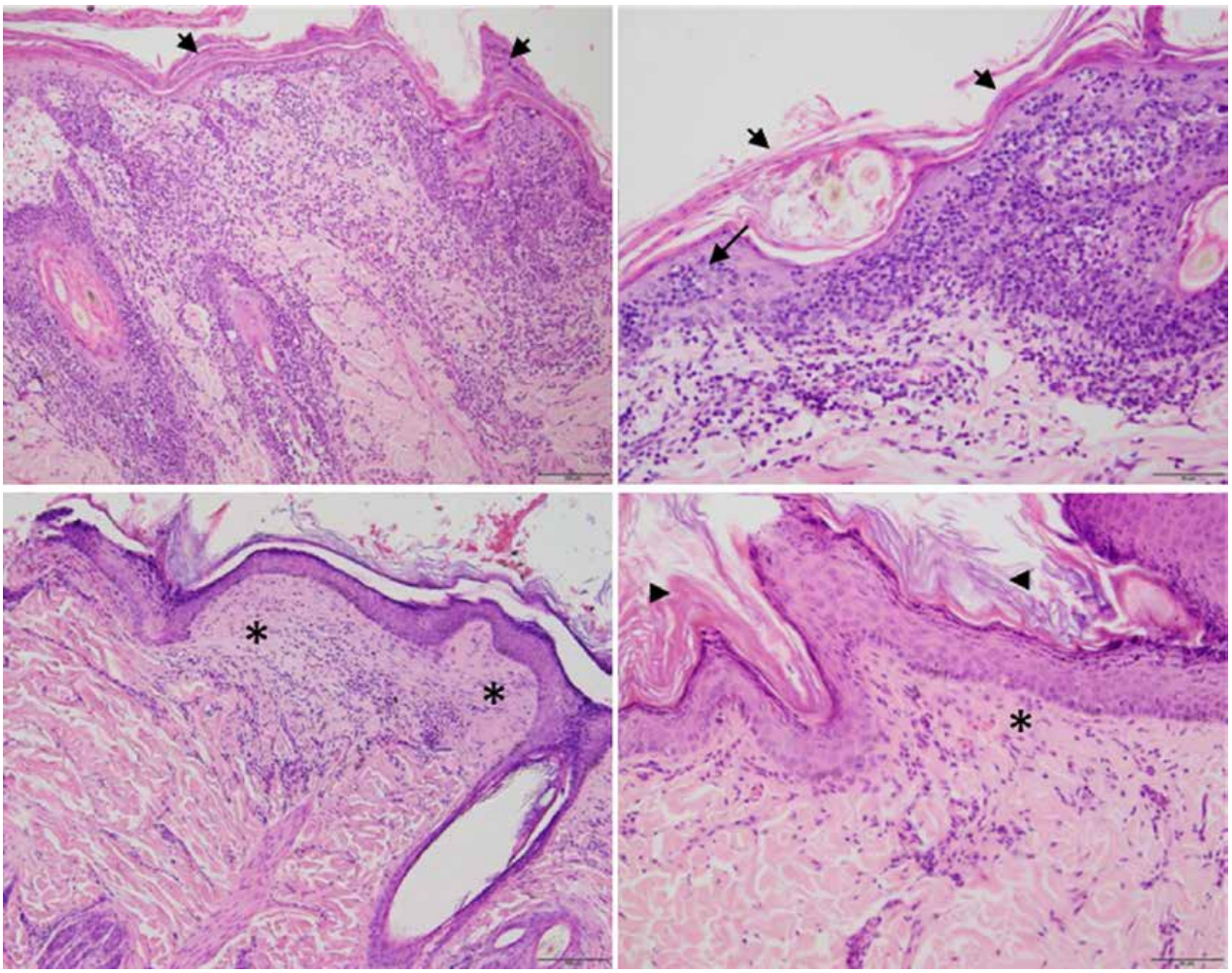

Рис. 2. *Характерные гистологические особенности в биоптатах стаффордширского бультерьера с кожной эпителиотропной Т-лимфоцитарной лимфомой (КЭТЛ).*

День 2 (a, b): эпидермис и эпителий придаточных структур обширно инфильтрирован опухолевыми лимфоцитами, которые также распространяются в окружающую дерму и сопровождаются отдельными микроабсцессами Потрие (длинная стрелка). Прочие обнаруженные изменения включали паракератоз (короткие стрелки) и области изъязвления и серозно-клеточный струп, иногда содержащий кокки внутри (не показано).

День 23 (c, d): наблюдается выраженное снижение количества и протяженности инфильтрирующих опухолевых лимфоцитов в эпидермисе, эпителии придаточных структур и дерме, и эти изображения представляют собой одну из наиболее пораженных областей остаточного заболевания. Прочие обнаруженные изменения включают распространенный поверхностный фиброз дермы (звездочки) и неравномерную гиперплазию эпидермиса, в этот раз с пластинчатым ортокератозом (короткие стрелки). Гематоксилин и эозин. Длина линий: (a, c) 100 мкм; (b, d) 50 мкм.

ции JAK/STAT описаны при большинстве Т-клеточных лимфопролиферативных нарушений, включая КЭТЛ [7, 8]. Эти изменения включают как мутации с усилением функции, так и активацию в отсутствие специфических мутаций [7, 8]. Цитокин ИЛ-15 участвует в сигнализации через JAK1 и JAK3, является аутокринным и паракринным фактором роста и жизнеспособности опухолевых Т-лимфоцитов и может играть роль в эпидермотропизме КЭТЛ [9]. Руксолитумаб, ингибитор JAK1/2, одобрен для лечения миелопролиферативных новообразований у людей, и предварительные результаты текущих клинических исследований с участием людей с КЭТЛ показали положительные результаты, с более выраженным и устойчивым ответом у пациентов с подтвержденными изменениями JAK/STAT [10].

В этом опубликованном клиническом случае лечение привело к быстрой частичной ремиссии у собаки с КЭТЛ. Хотя мы признаем, что разрешение вторичной пиодермы должно было способствовать клиническому улучшению, мы приписываем выраженное снижение числа опухолевых Т-лимфоцитов оклацитинибу. Положительный эффект оклацитиниба мог быть обусловлен прямым ингибированием пролиферации Т-лимфоцитов, индукцией апоптоза Т-лимфоцитов, анти-ИЛ-15 эффектами или подавлением усиленной сигнализации JAK/STAT [5–10]. Хотя взять под контроль заболевание удалость ненадолго (3 месяца), это было сравнимо с другими распространенными протоколами, лечение оклацитинибом хорошо переносилось без нежелательных явлений. Признаки болезни присут-

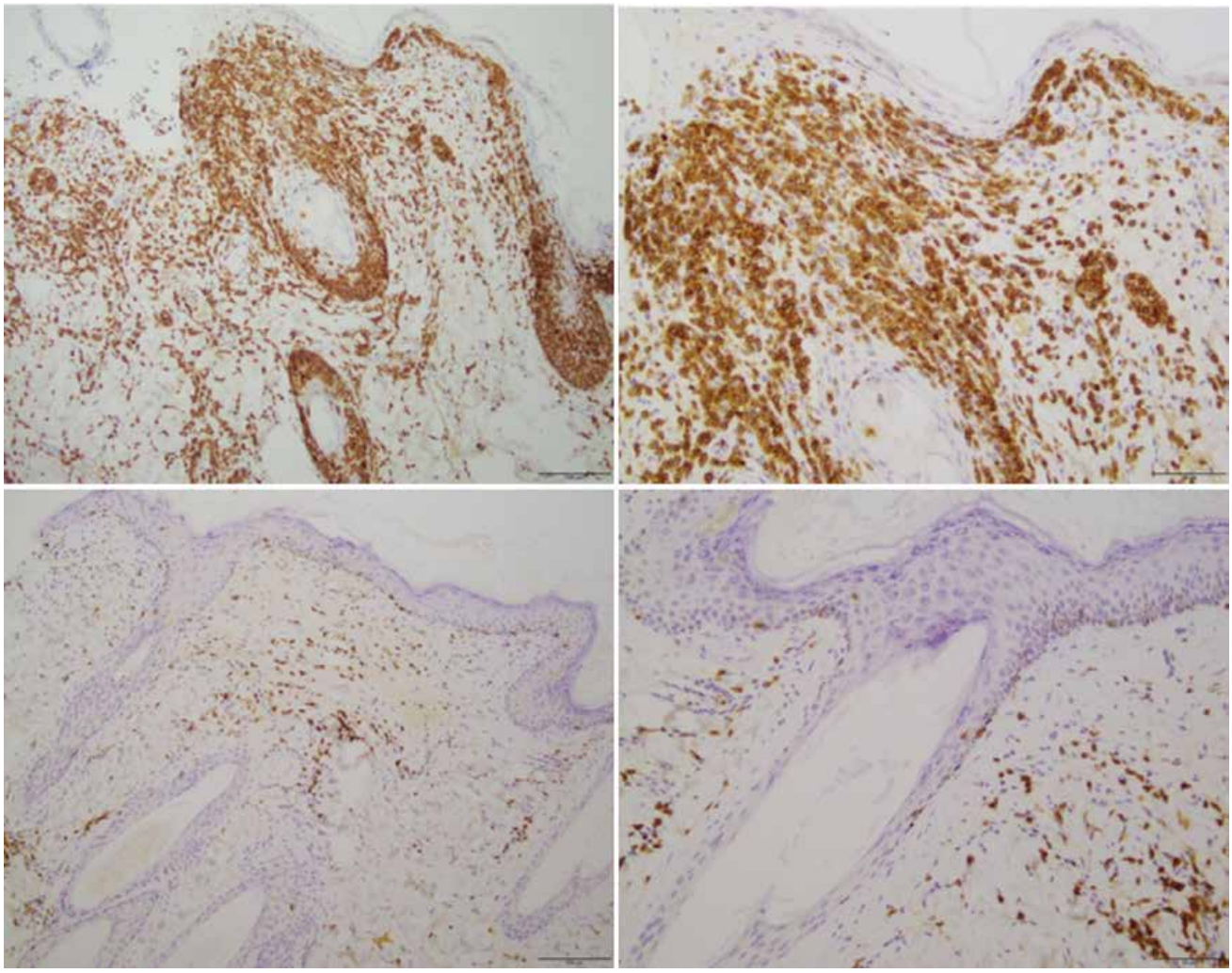

Рис. 3. *Характерные иммуногистохимические особенности в биоптатах стаффордширского бультерьера с кожной эпителиотропной Т-лимфоцитарной лимфомой (КЭТЛ).*

День 2 (a, b): Опухолевые лимфоциты имеют промежуточный размер (средний диаметр в 1,5 раз выше, чем у эритроцита) и положительно окрашиваются иммунохимическими красителями на CD3, что подтверждает Т-клеточный иммунофенотип.

День 23 (c, d): результаты иммуногистохимического окрашивания на CD3 подчеркивают присутствие низкого количества остаточных опухолевых Т-лимфоцитов. Длина линий: (a, c) 100 мкм; (b, d) 50 мкм.

ствовали в течение 6 месяцев до поступления, таким образом, возможно, на более ранней стадии результат был бы лучше. Использовалась высокая доза (0,7 мг/кг дважды в сутки) и неясно, дала бы меньшая доза сходный эффект. Режим дважды в сутки был выбран в связи с временем полувыведения оклацитиниба 4 ч [11].

В заключение, оклацитиниб можно рассмотреть для лечения КЭТЛ у собак, так как в этом случае он привел к выраженному снижению численности опухолевых клеток при гистологическом исследовании и, в сочетании с лечением вторичной пиодермы, выраженному и быстрому клиническому улучшению. Кроме того, он очень хорошо переносился, вызывал меньше потенциальных нежелательных явлений и требовал менее интенсивного наблюдения, чем химиотерапетические протоколы. Необходимы дополнительные исследования для его дальнейшего изучения.

Литература

1. Fontaine J, Bovens C, Bettenay S et al. Canine cutaneous epitheliotropic T-cell lymphoma: a review. Vet Comp Oncol 2009; 7: 1–14.
2. Chan CM, Frimberger AE, Moore AS. Clinical outcome and prognosis of dogs with histopathological features consistent with epitheliotropic lymphoma: a retrospective study of 148 cases (2003–2015). Vet Dermatol 2018; 29: 154–164.
3. Laprais A, Olivry T. Is CCNU (lomustine) valuable for treatment of cutaneous epitheliotropic lymphoma in dogs? A critically appraised topic. BMC Vet Res 2017; 13: 61.
4. Gonzales AJ, Bowman JW, Fici GJ et al. Oclacitinib (Apoquel®) is a novel Janus kinase inhibitor with activity against cytokines involved in allergy. J Vet Pharmacol Therap 2014; 37: 317–324.
5. Jasiecka-Mikołajczyk A, Jaroszewski JJ, Ma slanka T. Oclacitinib depletes canine CD4+ and CD8+ T cells in vitro. Res Vet Sci 2018; 121: 124–128.
6. Banovic F, Tarigo J, Gordon H et al. Immunomodulatory in vitro effects of oclacitinib on canine T cell proliferation and cytokine production. Vet Dermatol 2019; 30: 17–24.
7. Shouse G, Nikolaenko L. Targeting the JAK/STAT pathway in T cell lymphoproliferative disorders. Curr Hematol Malig Rep 2019; 14: 570–576.
8. Bastidas Torres AN, Najidh S, Tensen CP et al. Molecular advances in cutaneous T-cell lymphoma. Semin Cutan Med Surg 2018; 37: 81–85.
9. Mishra A, Sullivan L, Caligiuri MA. Molecular pathways: interleukin-I5 signaling in health and in cancer. Clin Cancer Res 2014; 20: 2,,044–2,050.
10. Moskowitz AJ, Jacobsen E, Ruan J et al. Durable responses observed with JAK inhibition in T-cell lymphomas. Blood 2018; 132(Supplement 1): 2,922.
11. Collard WT, Hummel BD, Fielder AF et al. The pharmacokinetics of oclacitinib maleate, a Janus Kinase inhibitor, in the dog. Vet Pharmacol Ther 2014; 37: 279–285.